



## اثر نانوذرات اکسید آهن و جلبک *Spirulina platensis* بر ساختار آبشش ماهی کفال خاکستری (*Mugil cephalus* Linnaeus, 1758)

سکینه شالی<sup>۱</sup>، پروین صادقی<sup>۱\*</sup>، حسن مروتی<sup>۲</sup>، امید کوهکن<sup>۱</sup>

۱. گروه زیست‌شناسی دریا، دانشکده علوم دریایی، دانشگاه دریانوردی و علوم دریایی چابهار، ایران

۲. گروه علوم پایه، دانشکده دامپزشکی، دانشگاه تهران، ایران

### چکیده

استفاده گسترده از نانوذرات اکسید فلزی، نگرانی در مورد تأثیر آن‌ها بر سلامت انسان و موجودات آبی را افزایش داده است. هدف از مطالعه حاضر تعیین اثرات نانوذرات اکسید آهن (FeO) و جلبک *Spirulina platensis* بر آبشش ماهی کفال خاکستری (*Mugil cephalus*) در طی سه بازه زمانی ۳، ۱۴ و ۲۸ روزه و چهار گروه (اول یا شاهد (بدون نانوذره اکسید آهن و جلبک)، دوم (۱۵ میلی‌گرم بر کیلوگرم نانوذرات اکسید آهن)، سوم (۳۰۰ میلی‌گرم بر کیلوگرم عصاره جلبک) و چهارم (۱۵ میلی‌گرم بر کیلوگرم نانوذرات اکسید آهن و ۳۰۰ میلی‌گرم بر کیلوگرم عصاره جلبک) بود. بدین‌منظور ۷۲ قطعه ماهی کفال خاکستری تهیه و پس از طی دوره سازگاری و انجام مراحل آزمایش در گروه‌ها و دوره‌های زمانی ذکر شده، از آبشش هر ماهی لام بافتی تهیه شد. عارضه‌های بافتی شامل هایپرپلازی، پرخونی، کوتاهی تیغه ثانویه، همجوشی تیغه‌های ثانویه، بدشکلی تیغه‌ها، جداسازی اپیتلیال و چماقی شدن تیغه‌ها بودند. گروه چهارم در هر سه دوره زمانی دارای بیشترین عارضه بود و بعد از آن به ترتیب گروه‌های دوم و سوم قرار داشتند. گذشت زمان باعث شدت عارضه‌های بافتی شده بود و در روز ۲۸ بیشترین تعداد عارضه مشاهده شد. همچنین، جلبک تأثیری در کاهش عارضه‌های بافتی در ماهی نداشت بلکه باعث عارضه بافتی اما با شدت کمتری نسبت به نانوذره اکسید آهن شده بود. بر اساس نتایج، نانوذرات اکسید آهن می‌توانند به‌مرور زمان سلامت ماهی را به خطر بیندازند. بنابراین، مطالعات بیشتری برای ارزیابی اثرات سمی بالقوه آن نیاز است.

### نوع مقاله

### پژوهشی

تاریخ دریافت: ۱۴۰۱/۱۲/۰۱

تاریخ پذیرش: ۱۴۰۲/۰۲/۱۰

تاریخ چاپ الکترونیک: ۱۴۰۲/۰۶/۳۱

\*نویسنده مسئول:

Parvin.sadeghi@gmail.com

کلید واژه‌ها: بافت، اکسید آهن، کفال خاکستری، نانوذرات، هیستوپاتولوژیک

### مقدمه

امروزه مشخص شده است که در اکوسیستم‌های دریایی طیف گسترده‌ای از آلاینده‌های انسانی خطرناک وجود دارد که در کل ستون آب و رسوبات، به‌ویژه در امتداد سواحل که در معرض مستقیم فعالیت‌های انسانی هستند (زباله‌های صنعتی، کشاورزی، بیمارستانی و خانگی)، تجمع می‌یابند (Deidda et al., 2021). اکوسیستم‌های آبی به‌طور بالقوه در برابر آلودگی آسیب‌پذیر هستند. بنابراین، اثرات آلودگی بر سلامت موجودات آبی نیازمند توجه فوری جامعه علمی است (Baines et al., 2021). از بین رفتن و تخریب زیستگاه‌ها، از دست دادن تنوع زیستی و تغییر در منابع طبیعی برخی از اصلی‌ترین تأثیرات آلودگی بر اکوسیستم‌ها در مقیاس‌های زمانی طولانی‌تر است (Lionetto et al., 2019). اثرات آلاینده‌ها در سطوح زیستی (مولکولی،

سلولی، فیزیولوژیکی) زودتر از اثرات آلاینده‌ها در سطوح بالاتر رخ می‌دهد (به‌عنوان مثال، در جمعیت). بنابراین، نشانگرهای زیستی مولکولی و سلولی، هشدار زود هنگام حساس در مورد اثرات سم‌شناسی یکپارچه‌تر که می‌تواند بعداً در جمعیت‌ها رخ دهد، را ارائه می‌دهد (Lionetto *et al.*, 2019). تغییرات هیستوپاتولوژیک بازتابی از سلامت کلی جمعیت در اکوسیستم مورد مطالعه هستند. علاوه بر این، بافت‌شناسی ابزاری حساس برای تشخیص تأثیرات سمی مستقیم و غیرمستقیم است که بر بافت‌های موجودات تأثیر می‌گذارد (Yancheva *et al.*, 2016). چنین تغییرات ساختاری در ماهی به‌عنوان نشانگرهای زیستی در بافت‌های گوناگون و در گونه‌های مختلف نیز توسط بسیاری از محققان مورد مطالعه قرار گرفته است (De Silva *et al.*, 2020; Avverosuoghene and Helen, 2021; Said *et al.*, 2020; Liao *et al.*, 2022). طبق دستورالعمل چارچوب آب (Water Framework Directive) مشخص شده است که ماهی‌ها شاخص‌های خوبی برای آلودگی آب در سیستم‌های آبی هستند (Sajina *et al.*, 2021; Lomartire *et al.*, 2021). ماهی‌ها همچنین در تحقیقات سم‌شناسی به دلیل سیستم تنظیم اسیدی، غدد درون‌ریز، عصبی و ایمنی به‌خوبی توسعه یافته در مقایسه با بی‌مهرگان ترجیح داده می‌شوند (Song *et al.*, 2012). علاوه بر این، ماهی ممکن است مواد سمی را مستقیماً از آب و رسوبات اطراف جذب کند، یا آن‌ها را از طریق غذای آلوده در زنجیره غذایی مصرف کند، که امکان ارزیابی انتقال آلاینده را از طریق شبکه غذایی فراهم می‌کند (Sounderajan *et al.*, 2010). مواد سمی عمدتاً از طریق آبشش وارد بدن ماهی می‌شوند و در نتیجه با خون به اندام‌های پارانشیمی می‌رسند و در آنجا برای مدت طولانی‌تری باقی می‌مانند (Terra *et al.*, 2008). همچنین، غلظت سموم، به‌ویژه در آبشش، غلظت سم را در آبی که ماهی در آن زندگی می‌کند، منعکس می‌کند (Kroglund *et al.*, 2008). درحالی‌که غلظت در سایر اندام‌ها مانند کبد و کلیه نشان دهنده ذخیره مواد سمی است (Yancheva *et al.*, 2016). تغییرات هیستوپاتولوژیک در اندام‌های مختلف ماهی دارای ارزش مشخصی در سم‌شناسی آبریزان است و به‌طور گسترده در پایش آلودگی آبریزان استفاده می‌شود. در میان آن‌ها، آبشش‌ها به‌ویژه در نظارت بر محیط‌زیست مفید هستند، زیرا دارای سطح وسیع، اپیتلیوم نازک و در تماس مستقیم با آب هستند (Marinović *et al.*, 2021). تاکنون، مطالعات بسیاری تغییرات ساختاری آبشش را در پاسخ به آلاینده‌های آب و آلودگی محیطی ارزیابی کرده‌اند و آن‌ها را به‌عنوان نشانگرهای زیستی ارزشمند آلودگی آب تشخیص داده‌اند (Torres *et al.*, 2021; Kaymk *et al.*, 2021; Koubová *et al.*, 2022; Mahapatra *et al.*, 2022; Muthukumaravel *et al.*, 2023).

بخش بزرگی از آلودگی فلزات از طریق اثرات سمی مستقیم عناصر غیرضروری (سرب، کادمیوم و جیوه) یا با تغییر تعادل فلزات ضروری (آهن، مس و روی) بر زندگی موجودات دریایی بررسی می‌شود (Wei *et al.*, 2014; Franzitta *et al.*, 2020). امروزه، شکل‌های جدید فلزات در محیط‌های دریایی در نتیجه افزایش استفاده از نانوذرات در انواع صنایع، دیده می‌شود (Franzitta *et al.*, 2020). ترکیباتی که ابعادی کمتر از ۱۰۰ نانومتر داشته باشند را نانوذرات می‌گویند (De Felice and Parolini, 2020; Sengul and Asmatulu, 2020). آن‌ها ممکن است به شکل نانوذرات، نانو الیاف، نانولوله‌ها، نانوکامپوزیت‌ها و مواد نانوساختار باشند (Sengul and Asmatulu, 2020). این ذرات کوچک، پایدار در کشاورزی، صنایع غذایی، آرایشی و بهداشتی، دارویی، پزشکی، صنعت نفت و غیره مورد استفاده قرار می‌گیرند (Ejileughha *et al.*, 2022). از آنجایی که اقیانوس محل نهایی برای نانوذرات است، نگرانی‌ها در مورد خطرات احتمالی آن‌ها برای محیط‌های دریایی و به‌ویژه برای موجودات دریایی افزایش می‌یابد (Feng *et al.*, 2022). تعداد زیادی از مطالعات گزارش کرده‌اند که نانوذرات فلزی باعث سمیت قابل توجهی در موجودات دریایی شده‌اند (Aziz *et al.*, 2022; Hansjosten *et al.*, 2022; Kung and Chen, 2023; Bouzidi *et al.*, 2023; Xu *et al.*, 2020; al., 2021). نانوذرات باعث ایجاد اثرات نامطلوب مختلف به واسطه شروع استرس اکسیداتیو و آسیب سلولی در پروتئین‌ها، آسیب غشاء و DNA و در نهایت مرگ برنامه‌ریزی سلولی می‌شوند (De Felice and Ejileughha *et al.*, 2022; Parolini, 2020). تغییرات هیستوپاتولوژیک می‌تواند برای ارزیابی تأثیر نانوذرات مهندسی شده بر موجودات آبی مورد استفاده قرار گیرند (Remya *et al.*, 2015). در میان نانوذرات اکسید فلز، نانوذرات اکسید آهن به دلیل خواص مغناطیسی منحصربه‌فرد و توانایی‌های کاتالیزوری بالا، به‌طور گسترده در کاربردهای زیست‌پزشکی، مهندسی زیستی و بالینی استفاده می‌شود (Girigoswami, 2018). علاوه بر این، نانوذرات مبتنی بر آهن نیز برای تصفیه خاک و آب‌های زیرزمینی و فرآیندهای

تصفیه آب استفاده می‌شوند. نانوذرات آهن ممکن است از طریق تخلیه پساب یا حمل‌ونقل از طریق آب، سفره‌های زیرزمینی و سطحی وارد سطح آب شوند و برای موجودات آبی و انسان خطرآفرین باشند. از این رو مطالعات در مورد سرنوشت و خطر سم‌شناسی ناشی از نانوذرات آهن در محیط‌های آبی ضروری است (Remya et al., 2015). نانوذرات آهن بر روند رشد جنین ماهی تأثیر می‌گذارد و باعث ایجاد سمیت رشدی در جنین می‌شود (Zhu et al., 2012). همچنین باعث القای پاسخ التهابی، سمیت ژنی، جهش‌زایی و اختلال گردش خون در ماهی می‌شود (Qualhato et al., 2017; 2018) از سوی دیگر نانوذرات باعث آسیب‌ها و ناهنجاری‌های باعث تولید اکسیژن فعال، هیستوپاتولوژیک در ماهی می‌شوند (Sayadi et al., 2020).

امروزه برای افزایش میزان بازدهی مزارع پرورش ماهی و میگو از افزودنی‌های تغذیه‌ای استفاده می‌شود (Naiel et al., 2021; Mahmoud et al., 2021). محققین معتقدند که ریز جلبک‌ها منبع مؤثر و طبیعی ترکیبات زیست فعال هستند (Christaki et al., 2019; Abd El-Hack et al., 2011). ریز جلبک‌ها حاوی تقریباً ۵۰ درصد ارزش پروتئین خام با مشخصات اسیدآمینه مشابه پودر ماهی هستند و همچنین منبع عالی اسیدهای چرب غیراشباع چندگانه (PUFA) به‌ویژه سری n-3 می‌باشند. در نتیجه، ریز جلبک‌ها می‌توانند جایگزین روغن ماهی و پودر ماهی در رژیم‌های غذایی شوند و کیفیت گوشت را از طریق رسوب PUFA n-3 افزایش دهند (Alagawany et al., 2021). پساب حاصل از مزارع آبی‌پروری و کشاورزی، محل مناسبی برای رشد ریزجلبک‌ها محسوب می‌شود (Dourou et al., 2020). اسپیرولینا سیانوباکتری‌های رشته‌ای و چند سلولی هستند و به‌عنوان جلبک در گروه پروکاریوت‌ها طبقه بندی می‌شوند (Alagawany et al., 2021). همچنین، رایج‌ترین گونه میکروجلبکی است که به‌صورت تجاری تولید می‌شود و دارای ترکیبات زیست فعال متعددی از جمله مواد معدنی، ویتامین‌ها، کاروتن‌ها، اسیدهای چرب ضروری و آنتی‌اکسیدان‌ها است. بنابراین در خنثی کردن آسیب‌های اکسیداتیو ناشی از آلاینده‌ها مؤثر است (Frag et al., 2016).

ماهی کفال خاکستری (*M. cephalus*) متعلق به خانواده کفال‌ماهیان (Mugilidae) از ماهیان دریایی و بنتوپلاژیک است (Riede, 2004). از سطح تا عمق ۱۲۰ متر و در آبهای ساحلی مناطق گرمسیری، نیمه گرمسیری و معتدل همه دریاها یافت می‌شود (Eschmeyer and Herald, 1999). این گونه معمولاً از زئوپلانکتون و ماهیان بالغ به طور معمول از جلبک‌ها تغذیه می‌کنند (Amin et al., 2018). با توجه به مطالب عنوان شده هدف از مطالعه حاضر بررسی عوارض بافتی آبشش در ماهی کفال خاکستری در اثر قرار گرفتن در معرض نانوذرات اکسید آهن، جلبک *S. platensis* و ترکیب این دو در زمان‌های مختلف است.

## مواد و روش‌ها:

### تهیه ماهی کفال خاکستری و طراحی آزمایش

۷۲ قطعه ماهی کفال خاکستری از موسسه تحقیقات شیلاتی آبهای دور-چابهار تهیه شده و سریعاً با استفاده از مخازن پلاستیکی ۸۰ لیتری مجهز به دستگاه‌های هواده به کارگاه تکثیر و پرورش دانشگاه دریانوردی و علوم دریایی چابهار انتقال داده شدند. جهت سازگاری با شرایط آزمایشگاهی نمونه‌ها درون مخزن پلاستیکی ۳۰۰ لیتری انتقال داده و با غذای تجاری تغذیه شدند. بعد از سازگاری (به مدت یک هفته) به صورت تصادفی ۶ قطعه ماهی درون ۱۲ مخزن پلاستیکی ۸۰ لیتری در سه تکرار قرار داده شدند. ماهی‌ها روزانه معادل ۵ درصد وزن بدن غذادهی شدند. جیره غذایی از شرکت چینه با ترکیباتی چون ویتامین‌ها، مواد معدنی، اسیدهای آمینه (آمینه‌های سازنده پروتئین) و برخی چربی‌ها تهیه شد. در طول انجام آزمایش شاخص‌های کیفی آب مانند اکسیژن محلول (۷۰ درصد)، دما (۲۴-۲۶ درجه سانتی‌گراد) و pH (۷/۸-۸/۱) اندازه‌گیری شد. جهت تثبیت شرایط فیزیکیوشیمیایی آب از قبیل اکسیژن، pH، شوری و دما، تعویض آب هر دو روز یکبار انجام شد. برای انجام

آزمایش، ماهی‌ها به چهار گروه تقسیم شدند. گروه اول نمونه‌های شاهد، گروه دوم دریافت‌کننده ۱۵ میلی‌گرم بر کیلوگرم اکسید آهن (انتخاب این غلظت برای نانوذره به این علت بود که دارای حداکثر حلالیت در آب است) (Vidya and Chitra, 2019)، گروه سوم دریافت‌کننده ۳۰۰ میلی‌گرم بر کیلوگرم عصاره جلبک *S. platensis* و گروه چهارم دریافت‌کننده ترکیب ۱۵ میلی‌گرم بر کیلوگرم نانوذره اکسید آهن و ۳۰۰ میلی‌گرم بر کیلوگرم عصاره جلبک *S. platensis* در جیره غذایی، بودند. نمونه برداری از بافت آبشش هر گروه از ماهی‌ها در زمان‌های ۳، ۱۴ و ۲۸ روز پس از قرارگیری در معرض جیره غذایی فوق، انجام شد.

### تشریح و آماده‌سازی بافت آبشش

در پایان دوره‌های آزمایش برای ارزیابی هیستوپاتولوژیک، از هر گروه ۶ قطعه ماهی توسط پودر گل میخک (۱۰۰ میلی‌گرم در لیتر) بی‌هوش و زیست‌سنجی شدند. طول کل و وزن کل هر ماهی به ترتیب توسط تخته زیست‌سنجی (دقت: ۱ میلی‌متر) و ترازوی دیجیتالی (دقت: ۰/۰۱ گرم) اندازه‌گیری شدند. در ادامه نمونه‌ها تشریح و بافت‌های آبشش جداسازی گردید. نمونه‌های بافت در طی ۴۸ ساعت درون ظروف حاوی محلول بوئن تثبیت و سپس درون الک ۷۰ درصد نگهداری شدند (Velma and Tchounwou, 2010).

آماده‌سازی بافت‌ها از طریق روش استاندارد آزمایش‌های بافت‌شناسی توسط دستگاه خودکار آماده‌سازی بافت (پویان مدل MK1420، ایران) در طی عمل آگیری، شفاف‌سازی و پارافینه انجام شد (Liu et al., 2011). در نهایت پس از قالب‌گیری نمونه‌ها، با استفاده از دستگاه میکروتوم (پویان مدل MK1110، ایران) برش‌هایی با ضخامت ۵ میکرومتر تهیه شد (Sadeghi et al., 2020). برش‌های بافتی به روش رایج هماتوکسیلین و ائوزین، رنگ‌آمیزی لام‌ها انجام شدند و سپس لامل با زاویه ۴۵ درجه و با چسب کانادابالزام روی لام چسبانده شد (Schwaiger, 2001). لام‌های تهیه‌شده با استفاده از میکروسکوپ نوری مجهز به دوربین دیجیتال (مدل Nikon Eclipse 50i، ژاپن) بررسی شدند.

### مطالعه آسیب‌شناسی بافت آبشش

در بررسی آسیب‌شناسی بافت آبشش در هر گروه ۵۰۰ تیغه ثانویه شمارش و تعداد تیغه ثانویه‌ای که دچار آسیب شده بودند نسبت به تعداد کل تیغه ثانویه سنجیده شدند. شدت تغییرات کمتر از ۱۰ درصد، بدون تغییر (-)؛ شدت تغییرات بین ۱۰ تا ۳۰ درصد تغییر ملایم (+)؛ شدت تغییرات بین ۳۱ تا ۶۰ درصد تغییر متوسط (++) و شدت تغییرات بین ۶۰ تا ۱۰۰ درصد تغییر شدید (+++) در نظر گرفته شد. همچنین، برای تعیین آسیب‌دیدگی آبشش در گروه‌های آزمایشی حالت‌های غیرطبیعی ساختمان این دو اندام به صورت کیفی در چهار سطح بدون تغییر (-)، تغییر ملایم (+)، تغییر متوسط (++) و تغییر شدید (+++) مورد بررسی قرار گرفتند (Mishra and Mohanty, 2008).

### نتایج:

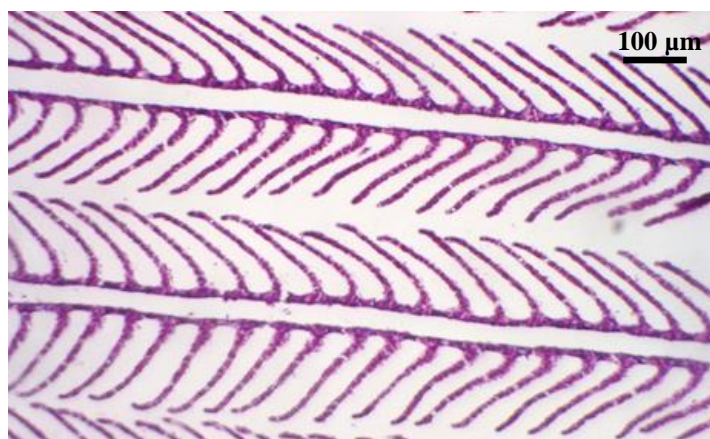
در این تحقیق به بررسی و مشاهده تغییرات هیستوپاتولوژیک بافت آبشش ماهی کفال خاکستری (*M. cephalus*) در سه بازه زمانی ۳، ۱۴ و ۲۸ روزه پس از دریافت جیره غذایی حاوی ۱۵ میلی‌گرم بر کیلوگرم نانوذره اکسید آهن، ۳۰۰ میلی‌گرم بر کیلوگرم جلبک *S. platensis* و ترکیبی از نانوذرات آهن و جلبک *S. platensis* پرداخته شد. نتایج زیست‌سنجی ماهی کفال خاکستری در جدول ۱ ارائه شده است.

جدول ۱- نتایج حاصل از زیست‌سنجی (میانگین  $\pm$  انحراف معیار) ماهی کفال خاکستری

کفال خاکستری	طول کل (میلیمتر)	وزن کل (گرم)
	$128/28 \pm 19/07$	$24/42 \pm 10/72$

## تغییرات بافت آبشش در گروه اول

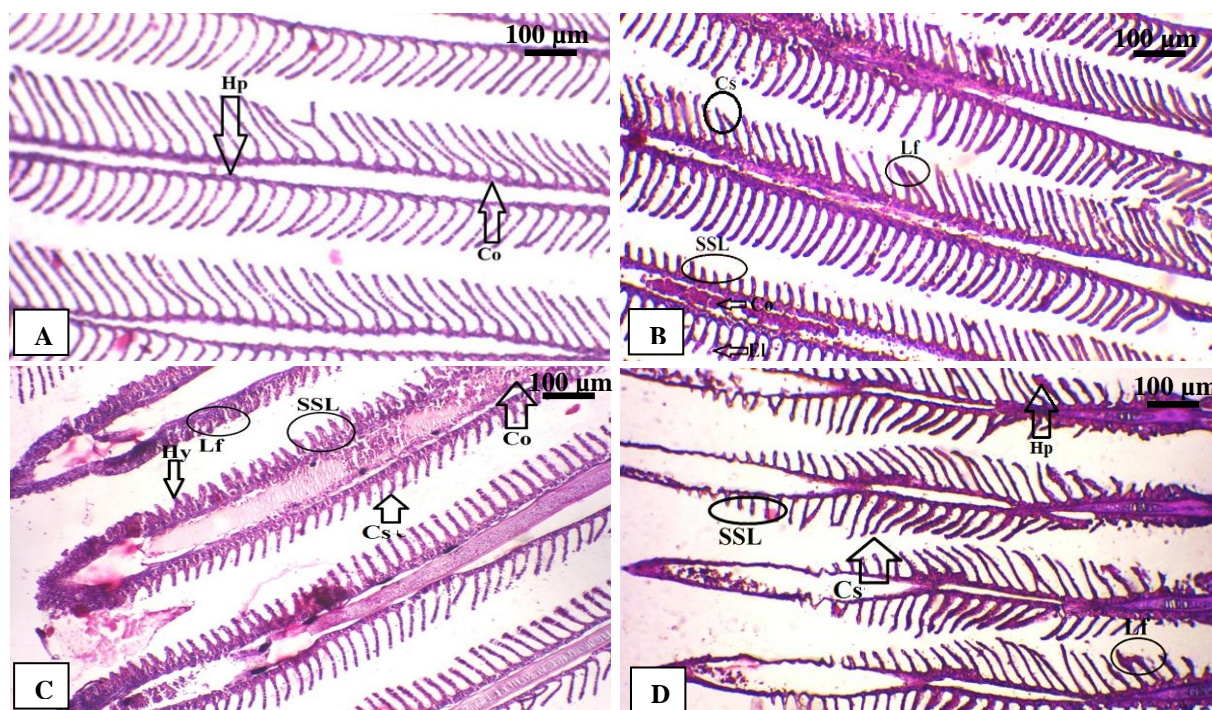
در بافت آبشش نمونه ماهیان گروه اول یا شاهد (بدون دریافت نانوذرات اکسید آهن و جلبک *S. platensis*) تغییر و عارضه بافتی مشاهده نشد (شکل ۱).



شکل ۱. مقطع میکروسکوپی بافت آبشش ماهی کفال خاکستری گروه شاهد. آبشش ساختار طبیعی داشته و هیچ‌گونه ضایعه خاصی مشاهده نگردید (10X, H&E).

## تغییرات بافت آبشش در گروه دوم

بررسی ساختاری بافت آبشش در ماهیان گروه دوم (جیره غذایی حاوی نانوذرات اکسید آهن) در روز ۳، نشان‌دهنده تغییرات بافتی در سطح سلول‌های آبشش شامل به‌هم‌ریختگی تیغه‌ها، کوتاهی تیغه ثانویه (SSL)، جداشدگی اپیتلیالی (El)، همجوشی تیغه‌های ثانویه (Lf)، چماقی شدن تیغه‌های ثانویه (Cs)، هایپرپلازی تیغه ثانویه (Hp) و پرخونی (Co) بود (شکل ۲ A, B). در ماهیان گروه دوم و در روز ۱۴ تغییرات بافتی چون به‌هم‌ریختگی تیغه‌ها، پرخونی (Co)، همجوشی تیغه‌های ثانویه (Lf)، چماقی شدن تیغه‌ها (Cs)، کوتاهی تیغه ثانویه (SSL) و پریاختگی (Hy) مشاهده شد (شکل ۲C). همچنین در روز ۲۸ آزمایش عوارض بافتی شامل به‌هم‌ریختگی تیغه‌ها، همجوشی تیغه‌های ثانویه (Lf)، چماقی شدن تیغه‌ها (Cs)، هایپرپلازی تیغه ثانویه (Hp) و کوتاهی تیغه ثانویه (SSL) بود. نمونه‌های روز ۲۸، نسبت به روز ۳ و ۱۴ آزمایش دارای بیشترین بدشکلی و از بین رفتن تیغه‌های آبششی بودند (شکل ۲D).

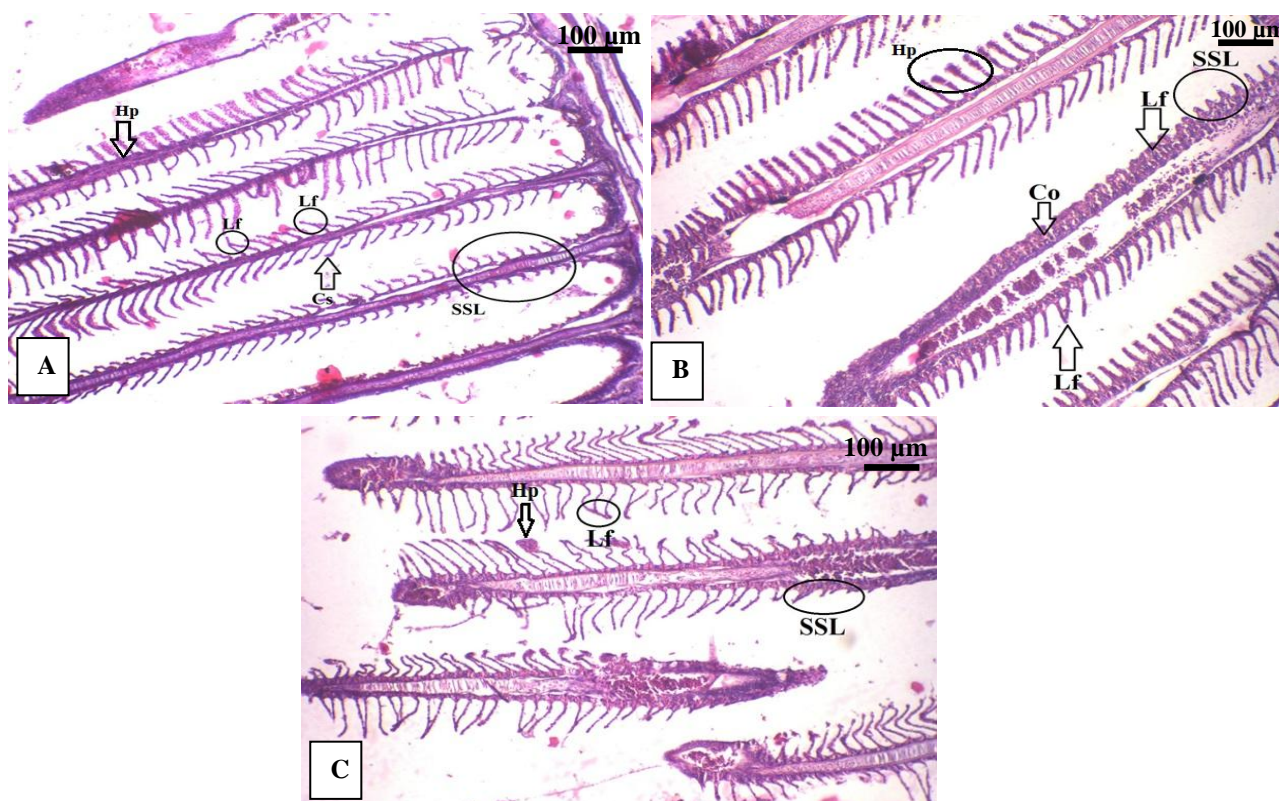


شکل ۲. مقطع میکروسکوپی بافت آبشش ماهی کفال خاکستری گروه دوم (مواجه شده با ۱۵ میلی‌گرم بر کیلوگرم نانوذرات اکسید آهن) A و B به مدت ۳ روز؛ C: به مدت ۱۴ روز و D: به مدت ۲۸ روز؛ به‌هم‌ریختگی تیغه‌ها، کوتاهی تیغه ثانویه (SSL)، جداشدگی اپیتلیالی (El)، همجوشی تیغه‌های ثانویه (Lf)، چماقی شدن تیغه‌های ثانویه (Cs)، هایپرپلازی تیغه ثانویه (Hp)، پرخونی (Co) و پریاختگی (Hy): (H&E, 10X).



## تغییرات بافت آبشش در گروه سوم

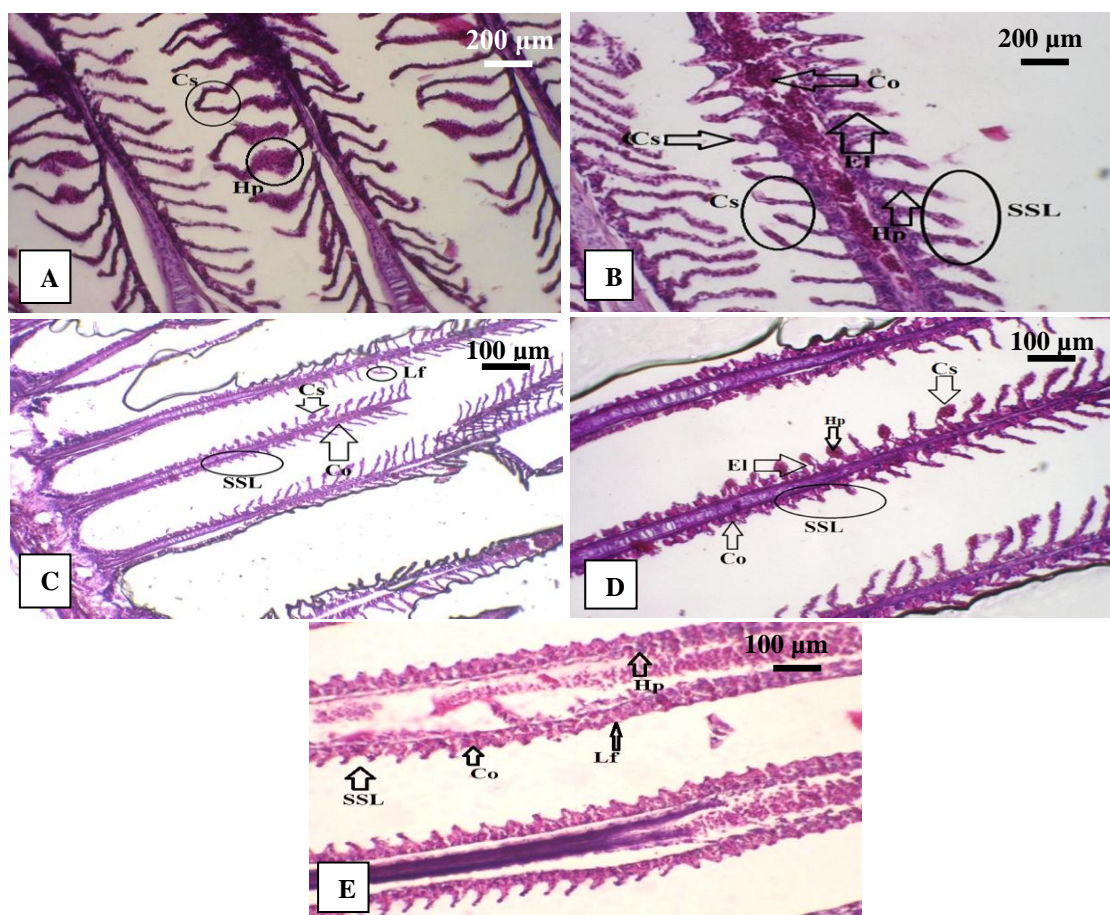
مشاهده نمونه‌های بافت آبشش ماهیان گروه سوم (جیره غذایی حاوی عصاره جلبک *S. platensis*) در روز ۳ نشان داد که ضایعاتی چون کوتاهی تیغه ثانویه (SSL)، بد شکلی تیغه‌ها، چماقی شدن تیغه‌ها (Cs)، همجوشی تیغه‌های ثانویه (Lf) و هایپرپلازی تیغه اولیه (Hp) در بافت آبشش وجود دارد (شکل ۳A). در روز ۱۴ عوارض بافتی مشاهده شده در آبشش ماهیان گروه سوم شامل بدشکلی تیغه‌ها، هایپرپلازی (Hp)، پرخونی (Co)، همجوشی تیغه‌های ثانویه (Lf) و کوتاهی تیغه ثانویه (SSL) بود (شکل ۳B). عارضه‌های بافتی گروه سوم آزمایش در روز ۲۸ شامل افزایش بدشکلی تیغه‌ها نسبت به روز ۳ و ۱۴ آزمایش، همجوشی تیغه‌های ثانویه (Lf)، هایپرپلازی تیغه ثانویه (Hp) و کوتاهی تیغه ثانویه (SSL) بودند (شکل ۳C).



شکل ۳. مقطع میکروسکوپی بافت آبشش ماهی کفال خاکستری گروه سوم (مواجهه شده با ۳۰۰ میلی‌گرم بر کیلوگرم جلبک *S. platensis*) به مدت ۳ روز؛ C: به مدت ۱۴ روز و D: به مدت ۲۸ روز؛ کوتاهی تیغه ثانویه (SSL)، بد شکلی تیغه‌ها، چماقی شدن تیغه‌ها (Cs)، همجوشی تیغه‌های ثانویه (Lf) و هایپرپلازی تیغه اولیه و ثانویه (Hp) پرخونی (Co)، مشاهده گردید (H&E, 10X).

## تغییرات بافت آبشش در گروه چهارم

مطالعه میکروسکوپی بافت آبشش ماهی کفال خاکستری در گروه چهارم (جیره غذایی ترکیبی شامل نانوذرات اکسید آهن و عصاره جلبک *S. platensis*) و روز ۳ عارضه‌های بافتی چون بدشکلی تیغه‌ها، چماقی شدن تیغه‌ها (Cs)، جداسدگی اپیتلیالی (El)، کوتاهی تیغه ثانویه (SSL)، پرخونی (Co) و هایپرپلازی تیغه ثانویه (Hp) را نشان داد (شکل ۴A, B). همانطور که از اشکال مشخص است شدت بدشکلی تیغه‌های آبششی در عارضه بافتی در گروه چهارم نسبت به گروه‌های قبلی بیشتر است. در روز ۱۴ آزمایش نیز عوارض بافتی مشاهده شده شامل بدشکلی تیغه‌ها، پرخونی (Co)، همجوشی تیغه‌های ثانویه (Lf)، چماقی شدن تیغه‌ها (Cs)، کوتاهی تیغه ثانویه (SSL)، جداسدگی اپیتلیالی (El)، هایپرپلازی (Hp) و کوتاهی تیغه ثانویه (SSL) بودند (شکل ۴C, D). در روز چهاردهم عوارض بافتی بیشتری ثبت شد و شدت بدشکلی تیغه‌های آبششی در بافت آبشش ماهیان گروه چهارم و روز چهاردهم نسبت به روز سوم بیشتر بود. عارضه‌های بدشکلی تیغه‌ها، از بین رفتن تیغه‌های آبششی، همجوشی تیغه‌های ثانویه (Lf)، هایپرپلازی تیغه ثانویه (Hp)، پرخونی (Co) و کوتاهی تیغه ثانویه (SSL) در بافت آبشش ماهیان گروه چهارم و روز ۲۸ آزمایش ثبت گردید. در روز ۲۸ آزمایش، بیشترین بدشکلی و از بین رفتن تیغه‌های آبشش نسبت به دو روز ۳ و ۱۴ در گروه‌های دوم، سوم و چهارم مشاهده شد (شکل ۴E).



شکل ۴. مقطع میکروسکوپی بافت آبشش ماهی کفال خاکستری گروه چهارم (مواجه شده با ۱۵ میلی‌گرم بر کیلوگرم نانوذره اکسید آهن و ۳۰۰ میلی‌گرم بر کیلوگرم جلبک *S. platensis*) و A و B به مدت ۳ روز؛ C و D به مدت ۱۴ روز و E به مدت ۲۸ روز: بدشکلی تیغه‌ها، چماقی شدن تیغه‌ها (Cs)، جداسدگی اپیتلیالی (El)، کوتاهی تیغه ثانویه (SSL)، پرخونی (Co) و هایپرپلازی تیغه ثانویه (Hp) همجوشی تیغه‌های ثانویه (Lf)، مشاهده گردید (A, B: 40X; C, D, E: 10X, H&E).



## شدت آسیب بافت آبشش

طبق نتایج عارضه‌های بافتی بدشکلی تیغه‌ها و کوتاهی تیغه‌های ثانویه بیشترین تغییرات بافتی بودند. همچنین، بیشترین و کمترین ناهنجاری‌های بافتی به ترتیب، در زمان‌های ۲۸ و ۳ روز مشاهده شد. به گونه‌ای که شدت کوتاه شدگی تیغه‌ها در گروه چهارم و روز ۲۸ بیشترین صدمه به بافت آبشش بود (جدول ۲).

**جدول ۲.** تغییرات هیستوپاتولوژیکی آبشش ماهی کفال خاکستری در گروه‌ها و بازه‌های زمانی مختلف (۳، ۱۴ و ۲۸ روزه). گروه اول: شاهد، گروه دوم: ۱۵ میلی‌گرم بر کیلوگرم نانوذره اکسید آهن، گروه سوم: ۳۰۰ میلی‌گرم بر کیلوگرم جلبک *S. platensis* و گروه چهارم: جیره غذایی ترکیبی شامل نانوذرات اکسید آهن و عصاره جلبک *S. platensis*

شاهد (گروه اول)		روز ۳		روز ۱۴		روز ۲۸		تغییرات بافتی
گروه دوم	گروه سوم	گروه چهارم	گروه سوم	گروه دوم	گروه سوم	گروه دوم	گروه سوم	
-	+	+	+	++	+++	+	+++	هایپرپلازی
-	-	-	-	-	-	-	-	هایپرتروفی
-	+	-	+	+	+	-	+++	پرخونی
-	-	-	-	+	-	-	-	پریاختگی
-	+	+	+	+++	+++	++	+++	کوتاهی تیغه ثانویه
-	+	+	+	++	++	++	+++	بدشکلی تیغه‌ها
-	+	-	+	-	-	++	-	جداشدگی اپیتلیال
-	+	+	+	+	++	++	-	چماقی شدن تیغه‌ها
-	+	+	+	++	+++	++	+++	همجوشی تیغه‌های ثانویه

\* بدون تغییر (-)، تغییر ملایم (+)، تغییر متوسط (++) و تغییر شدید (+++).

## بحث

برهمکنش نانوذرات با سایر آلاینده‌ها به خواص نانوذرات از قبیل اندازه، ترکیب، مورفولوژی، تخلخل، تجمع/تجزیه و ساختار بستگی دارد. اثرات مخرب نانوذرات عمدتاً به دلیل پراکندگی، ماندگاری و پتانسیل‌های تجمع زیستی و بزرگنمایی زیستی علاوه بر سمیت آن‌ها در بافت‌های بیولوژیکی است (Golobič *et al.*, 2012). در مطالعات سمیت، هیستوپاتولوژی تنها ابزار قابل اعتماد و بی‌طرفی است که به‌وضوح بین ضایعات ناشی از سموم و تغییرات طبیعی در ساختار بافت‌ها تمایز قائل می‌شود (Vidya and Chitra, 2018). آسیب‌شناسی بافتی به‌طور گسترده‌ای برای ارزیابی نشانه‌های استرس در موجودات در معرض سموم استفاده می‌شود (Sayadi *et al.*, 2020). طبق مطالعات گسترده آبخش ماهی اندام هدف اولیه است که توسط نانوذرات تحت تاثیر قرار می‌گیرد. آبخش ماهی به‌طور کلی شاخص خوبی برای بررسی کیفیت آب جهت مطالعات اثرات زیست‌محیطی در نظر گرفته می‌شود (Harsij *et al.*, 2021). آبخش‌ها نسبت به قرار گرفتن در معرض آلاینده‌ها حساس هستند که تا حدی به دلیل تماس مستقیم آن‌ها با آلاینده‌های محیطی است (Ostaszewska *et al.*, 2016; Capaldo *et al.*, 2019; Sayadi *et al.*, 2020). در مطالعه حاضر ماهی کفال خاکستری در سه زمان مختلف (۳، ۱۴ و ۲۸ روز) و چهار گروه شامل گروه اول: شاهد، گروه دوم دریافت‌کننده جیره غذایی حاوی ۱۵ میلی‌گرم نانوذرات اکسید آهن، گروه سوم جیره غذایی حاوی ۳۰۰ میلی‌گرم بر کیلوگرم جلبک *S. platensis* و گروه چهارم دریافت‌کننده جیره غذایی ترکیبی شامل ۱۵ میلی‌گرم نانوذرات اکسید آهن و ۳۰۰ میلی‌گرم بر کیلوگرم جلبک *S. platensis* مورد آزمایش قرار گرفتند. نتایج نشان دهنده عدم وجود عارضه در گروه شاهد بود. اما گروه‌های دیگر ناهنجاری بافتی نشان دادند که با مقایسه تصاویر عارضه‌های بافتی، گروه چهارم در هر سه بازه زمانی بیشترین عارضه را نسبت به گروه دوم (نانوذره) و گروه سوم (جلبک) نشان دادند. بعد از گروه چهارم بیشترین عارضه مربوط به گروه دوم بود. تحقیقات مختلف نشان‌دهنده اثرات آنتی‌اکسیدانی و محافظتی اسپیرولینا در برابر استرس اکسیداتیو ناشی از مواد سمی مانند نانوذرات اکسید آهن در بافت‌های مختلف است (Farag *et al.*, 2016; koohkan *et al.*, 2023). عدم کاهش صدمات و حتی ایجاد برخی صدمات در مواجهه با جلبک اسپیرولینا در گروه دوم، می‌تواند به دلیل جداسدن جلبک از پلت غذایی و تماس مستقیم با ساختار آبخش باشد، همان‌طوریکه در بررسی چشمی مشاهده گردید که جلبک به آبخش چسبیده بود. همچنین مشخص شد که با گذشت زمان شدت عوارض بافتی بیشتر می‌شود. به‌گونه‌ای که برای هر گروه بیشترین تعداد عارضه‌های بافتی در روز ۲۸ و کمترین آن در روز ۳ آزمایش مشاهده شد. ناهنجاری‌هایی که در تحقیق حاضر شناسایی شد شامل هایپرپلازی، هایپرتروفی، پرخونی، پریاختگی، کوتاهی تیغه ثانویه، همجوشی تیغه‌های ثانویه، بدشکلی تیغه‌ها، جداسدگی اپیتلیال و چماقی شدن تیغه‌ها بود. چندین مطالعه نشان داده‌اند که قرار گرفتن در معرض نانوذرات منجر به جداسدن اپیتلیوم از غشای پایه، هایپرپلازی اپیتلیوم رشته‌های آبخشی و ادم داخل اپیتلیال تیغه‌های آبخشی ماهی کپور معمولی (*Cyprinus carpio*) (Linhua *et al.*, 2009)، و قزل‌آلای رنگین‌کمان (*Oncorhynchus mykiss*) (Federici *et al.*, 2007) می‌شود.

انحناء و همچنین چماقی شدن در اپیتلیوم لایه‌ای اغلب به‌عنوان یک نشانگر هیستوپاتولوژیک اثر اولیه برای اثر سموم بر روی گونه‌های آبری در نظر گرفته می‌شود (Mansouri *et al.*, 2016). تغییرات عمده در بافت آبخش ماهیان تحت مواجهه حاد و مزمن با نانوذرات، تغییرات در مورفولوژی اپیتلیوم لایه‌ای است (Mansouri *et al.*, 2016). Vidya and Chitra در سال ۲۰۱۸ نشان دادند که قرار گرفتن ماهی تیلایپای موزامبیک (*Oreochromis mossambicus*) در معرض دوز زیر کشنده نانوذره  $\text{SiO}_2$  باعث جداسدن اپیتلیوم از غشای پایه و رسوب مخاط، آسیب و واکنش شدن در رشته‌های آبخشی، آنوریسم و پیچ‌خوردن تیغه‌های ثانویه آبخشی می‌شود. همچنین تغییرات هیستوپاتولوژیک ناشی از نانوذرات اکسید آهن ( $\text{Fe}_3\text{O}_4$ ) در ماهی تیلایپای موزامبیک (*O. mossambicus*) نیز عارضه‌های رسوب مخاطی، واکنش شدن، هایپرپلازی، آنوریسم و از بین رفتن تیغه ثانویه پس از مواجهه کوتاه‌مدت و طولانی‌مدت با نانوذرات را نشان داد (Vidya and Chitra, 2018) که هم‌سو با تحقیق حاضر، افزایش دوره‌های زمانی تیمار باعث افزایش عارضه‌های بافتی شده بود. در تحقیق

Sayadi و همکاران (۲۰۲۰) که به مطالعه اثرات هیستوپاتولوژیک پس از ۲۸ روز قرار گرفتن سیاه ماهی (*Capoeta fusca*) در معرض نانوذرات اکسید آهن پرداخته بودند، عارضه‌های بافتی در آبشش شامل هایپرپلازی و همجوشی لاملاهای ثانویه بود که با نتایج تحقیق حاضر هم‌خوانی دارد. علاوه بر این عارضه بافتی نکروز نیز در آبشش سیاه ماهی مشاهده شد که در تحقیق حاضر مشاهده نگردید. در تحقیق حاضر بدشکلی تیغه‌ها و کوتاه شدن آن‌ها در طی دوره زمان ۲۸ روز بیشترین عارضه‌ها بودند. رسوب مخاطی، ادم اپیتلیال و جدا شدن اپیتلیوم از غشای پایه مکانیسم‌های دفاعی ماهی برای جلوگیری از تماس با سموم است و به‌عنوان پاسخ بافت آبشش در برابر نانوذرات در نظر گرفته می‌شود (Vidya and Chitra, 2019). تغییرات پسروده مانند آنوریسم، از بین رفتن لاملاهای ثانویه و واکوئوله شدن به عنوان آسیب‌های غیر اختصاصی شناخته می‌شوند که در آن آسیب سلول‌های ستونی باعث افزایش جریان خون در تیغه‌ها شده که منجر به آنوریسم می‌شود (Johari et al., 2015). هم راستا با تحقیق حاضر تغییرات بافتی در ماهی کپور معمولی (*Cyprinus carpio*) تحت تاثیر نانوذرات اکسید مس شامل تورم سلول‌های سنگفرشی، آنوریسم، ادم، اتصال و به هم چسبیدگی تیغه‌های ثانویه مجاور، کوتاه شدن تیغه‌های ثانویه و هایپرپلازی تیغه‌های ثانویه گزارش شد (Sahraei et al., 2018). علت آسیب‌های بافتی در آبشش، پاسخ به تحریکات در جهت سازش است که این امر بر تبادل گازی تاثیر می‌گذارد و در صورت شدت بالای پاسخ و اختلال تبادل گازی منجر به چسبیدگی دو تیغه مجاور آبششی و مرگ ماهیان می‌شود (Abdollahzadeh et al., 2018).

در تحقیق حاضر همجوشی تیغه‌ها طی هر سه دوره زمانی (بجز گروه چهارم و روز ۳) مشاهده شد. علت همجوشی تیغه‌ها، ترشح موکوس از اپیتلیوم تیغه‌های ثانویه به دلیل مواجهه با عامل استرس‌زا است که باعث اختلال در تنفس می‌شود (Rahmani et al., 2016). همجوشی تیغه‌ها مکانیسم‌های دفاعی آبشش ماهی است که در صورت تماس با محیط خارجی کل ناحیه تنفسی را کاهش می‌دهد. این تغییر می‌تواند باعث کاهش جذب اکسیژن برای کل فعالیت‌های متابولیک شود و از این رو بر سلامت عمومی ماهی تأثیر بگذارد (Pereira et al., 2013; Subashkumar and Selvanayagam 2014). همچنین، مطابق با تحقیق حاضر همجوشی تیغه‌ها، تحت تاثیر نانوذره اکسید آهن بیشترین عارضه بافتی در مطالعه Sayadi و همکاران (۲۰۲۰) بر روی ماهی روهو (*Labeo rohita*) بود. عارضه‌های همجوشی تیغه‌ها (بجز در گروه چهارم روز ۳) و هایپرپلازی (بجز در گروه دوم روز ۱۴) در تمامی گروه‌های سه دوره زمانی مطالعه حاضر مشاهده شد.

در مطالعه Kirthi و همکاران (۲۰۲۲) بر روی بررسی تغییرات هیستوپاتولوژیک بافت آبشش ماهی تیلپای موزامبیک (*Oreochromis mossambicus*) تحت تاثیر نانوذرات آهن، عارضه‌های بافتی مانند آنوریسم تیغه‌های ثانویه، هایپرتروفی و هایپرپلازی سلول‌های اپیتلیال آبشش، پرولیفراتیو در اپیتلیوم رشته‌های آبششی و لاملاهای ثانویه، تغییرات دژنراتیو و نکروز در رشته‌های آبششی مشاهده شد. علاوه بر این، جدا شدن اپیتلیوم تیغه‌های ثانویه از سلول پشتیبان لایه‌ای در رشته‌های آبششی، همولیز داخل عروقی و اتساع در رگ‌های خونی رشته‌های آبششی، خونریزی بین رشته‌های آبششی، ادم در تیغه‌های ثانویه و تجمع مخاط بین رشته‌های آبششی گزارش شد که دارای عارضه‌های بافتی بسیار بیشتری نسبت به تحقیق حاضر بوده است. از سوی دیگر تغییرات هیستوپاتولوژیک شامل هایپرپلازی سلول‌های اپیتلیال، ادغام تیغه‌های ثانویه و جدا شدن اپیتلیوم از غشای پایه در بافت آبشش ماهی شانک سر طلایی (*Sparus aurata*) در مواجهه حاد با ذرات اکسید روی مشاهده شده است (Beegam et al., 2020).

در مطالعه Gürkan و همکاران (۲۰۲۱) تاثیر نانوذرات آلفا و گاما اکسید آهن، در ماهی فزل‌آلای رنگین‌کمان (*Oncorhynchus mykiss*) عارضه‌های بافتی همچون افزایش تجمعات ملانوماکروفازی، تغییر شکل بافت اپیتلیال، واکوئولیزاسیون سیتوپلاسمی، تغییرات چربی، نکروز، پیکنوز، هایپرپلازی، هایپرتروفی، همجوشی تیغه‌ها و اتساع مویرگی مشاهده شده بود که تعداد عارضه‌ها بیشتر از تحقیق حاضر بودند. شایع‌ترین ضایعات در آبشش دو گونه ماهی طلایی (*Carassius auratus*) و کپور معمولی (*Cyprinus carpio*) تحت تاثیر نانوذرات دی اکسید تیتانیوم دوپ شده با فلزات

واسطه (Ni, Fe, Cr) مورد مطالعه توسط Pirsahab و همکاران (۲۰۱۹) عبارت بودند از انحناء، ادم، هیپرپلازی، گشاد شدن کانال حاشیه‌ای، همجوشی لاملا، چماقی شدن رشته‌های آبششی، کوتاه شدن اپیتلیوم، آنوریسم و نکروز، که عارضه‌های مشاهده شده بیشتر از تحقیق حاضر بودند. در مطالعه de Lima Faria و همکاران (۲۰۲۱) ماهیان گویی (*Poecilia reticulata*) به مدت ۱۴ روز در معرض نانوذره اکسید روی (ZnO) قرار گرفتند که منجر به ادم، ضخیم شدن لاملاهای اولیه و ثانویه آبشش و همجوشی تیغه‌های آبششی شد که در تحقیق حاضر آسیب‌های بافتی ایجاد شده در دوره زمانی روز ۱۴ و در هر سه گروه (نانوذره، جلبک و ترکیبی) بسیار بیشتر بود. همجوشی تیغه‌های آبششی معمولاً از ادم تیغه‌های ثانویه ناشی می‌شود (Ostaszewska et al., 2016; Al-Bairuty et al., 2013). بیان داشتند که هیپرپلازی و همجوشی تیغه‌های آبششی نشان می‌دهد که نانوذرات می‌توانند باعث اختلال در مکانیسم جذب اکسیژن یا تغییر در سرعت تنفس شوند. هیپرپلازی منجر به تکثیر سلول‌های لاملاهای مجاور می‌شود و فضای بین لایه‌ای را کاهش می‌دهد که ممکن است باعث ادغام تیغه‌ها شود (Santos et al., 2014).

عارضه بافتی کوتاهی تیغه آبششی باعث کاهش تماس آبشش‌ها با آب شده که این عامل باعث کاهش میزان تبادل گاز و یون‌ها می‌شود و در عملکرد طبیعی آبشش‌ها اختلال ایجاد می‌کند (Ostaszewska et al., 2016). همچنین، سمیت نانوذرات باعث عدم تعادل اسمزی شده که سبب ادم و جداسازی اپیتلیالی در تیغه ثانویه می‌شود (Al-Bairuty et al., 2013). جداسازی اپیتلیالی در تحقیق حاضر طی دوره سه روزه در گروه‌های دوم و چهارم و طی دوره ۱۴ روزه در گروه چهارم مشاهده شد. نانوذرات از انتقال یون پمپ  $Na^+$  و  $K^+$ -ATPase جلوگیری می‌کنند که منجر به عدم تعادل اسمزی می‌شود (Shaw et al., 2012; Al-Bairuty et al., 2013). پرخونی به دلیل آسیب سلول‌های ستونی آبشش می‌باشد که منجر به اختلال در تبادل گازی و در نتیجه اختلال در جریان خون آبشش شده که ممکن است باعث پارگی و خونریزی و حتی مرگ شود (Flores-Lopes and Thomaz, 2011; Rajkumar et al., 2016). ضایعات پرخونی در بسیاری از مطالعات تحت تاثیر نانوذرات در بافت آبشش رخ داده است (Ostaszewska et al., 2016; Mansouri and Johari, 2016). بنابراین، چنین تغییراتی ممکن است نشان دهنده آسیب سلول‌های ستونی و رگ‌های خونی باشد که منجر به افزایش جریان خون لایه‌ای می‌شود (Ostaszewska et al., 2016). Mawed و همکاران (۲۰۲۲) بیان کردند که ریزجلبک *Dunaliella salina* می‌تواند در خنثی کردن اثرات سمیت ZnO-NPs، عدم تعادل متابولیک و تغییرات بافتی ناشی از نانوذرات در گورخرماهی نر (*Danio rerio*) مؤثر باشد. درحالیکه نتایج تحقیق حاضر نشان داد که جلبک *S. platensis* تاثیری در کاهش عارضه‌های بافتی در ماهی نداشت و جلبک نیز باعث عارضه بافتی اما با شدت کمتری نسبت به نانوذره اکسید آهن شده بود. لذا انجام مطالعات بیشتر جهت بررسی هر گونه تعامل بین سمیت نانوذرات و ریزجلبک‌ها ضروری به نظر می‌رسد.

## نتیجه‌گیری

مطالعه حاضر جزئیاتی از اثرات نانوذره اکسید آهن بر تغییرات بافت آبشش ماهی کفال خاکستری را ارائه می‌دهد. نتایج کلی تحقیق حاضر نشان داد که غلظت ۱۵ میلی‌گرم بر کیلوگرم نانوذره اکسید آهن تغییرات آسیبی در مورفولوژی بافت آبشش ایجاد می‌کند. همان‌طور که در گروه چهارم (ترکیبی) مشاهده شد، جلبک *S. platensis* هیچ‌گونه اثر درمانی بر کاهش ضایعات بافتی حاصل از نانوذره اکسید آهن نداشت. در حالی‌که خود جلبک در گروه سوم باعث ایجاد ضایعات بافتی شد، اما شدت ضایعات کمتر از گروه دوم (نانوذره) بود. همچنین، افزایش دوره زمانی مواجهه با نانوذره و جلبک باعث افزایش ضایعات بافتی شد. ضایعات بافت آبشش مشاهده شده در تحقیق حاضر شامل هیپرپلازی، هیپرتروفی، پرخونی، پریاختگی، کوتاهی تیغه ثانویه، همجوشی تیغه‌های ثانویه، بدشکلی تیغه‌ها، جداسازی اپیتلیال و چماقی شدن تیغه‌ها بود که بدشکلی تیغه‌ها در تمامی گروه‌ها و طی هر سه دوره زمانی وجود داشت. بنابراین باید توجه بیشتری به کاهش تولید و



رهاسازی بیش از حد نانوذرات در محیط آبی معطوف شود، در غیر این صورت ممکن است بر بقای جمعیت ماهی تأثیر جدی بگذارد.

## سیاسگزاری

از دانشگاه دریانوردی و علوم دریایی چابهار برای فراهم کردن شرایط انجام مطالعه حاضر در قالب پایان‌نامه کارشناسی ارشد و همچنین از کارشناسان آزمایشگاه مرکزی دانشگاه دریانوردی و علوم دریایی چابهار قدرانی می‌گردد. نویسندگان مقاله بر خود لازم می‌دانند که از زحمات جناب آقای دکتر محمدمنصور توتونی و جناب آقای دکتر مهران لقمانی جهت همکاری در مراحل آماده‌سازی شرایط انجام آزمایش در کارگاه تکثیر و پرورش دانشگاه دریانوردی و علوم دریایی چابهار سپاسگزاری نمایند.

## منابع

- Abd El-Hack, M. E., Abdelnour, S., Alagawany, M., Abdo, M., Sakr, M. A., Khafaga, A. F., .. Gebriel, M. G. 2019. Microalgae in modern cancer therapy: Current knowledge. *Biomedicine and Pharmacotherapy*. 111: 42-50.
- Abdollahzadeh, F., Khayatizadeh, J., Ghasemzadeh, F. 2018. Comparing study of the effects of copper nanoparticles and copper sulphate on gill histopathology and growth rate of grass carp (*Ctenopharyngodon idella*). *Iranian Scientific Fisheries Journal*. 27(2): 81-90. (in Persian)
- Alagawany, M., Taha, A. E., Noreldin, A., El-Tarabily, K. A., Abd El-Hack, M. E. 2021. Nutritional applications of species of *Spirulina* and *Chlorella* in farmed fish: A review. *Aquaculture*. 542: 736841.
- Al-Bairuty, G. A., Shaw, B. J., Handy, R. D., Henry, T. B. 2013. Histopathological effects of waterborne copper nanoparticles and copper sulphate on the organs of rainbow trout (*Oncorhynchus mykiss*). *Aquatic toxicology*. 126: 104-115.
- Amin, O. M., Heckmann, R. A., Bannai, M. A. 2018. *Cavisoma magnum* (Cavisomidae), a unique Pacific acanthocephalan redescribed from an unusual host, *Mugil cephalus* (Mugilidae), in the Arabian Gulf, with notes on histopathology and metal analysis. *Parasite*. 25.
- Avwersuoghene, U. J., Helen, N. 2021. Histopathological Effect of the Different Concentration of Crude Oil and Its Products on the Gill Apparatus of Catfish (*Heterobranchus bidorsalis*). *Ecology and Evolutionary Biology*. 6(2): 47.
- Aziz, S., Abdullah, S., Anwar, H., Latif, F., Mustafa, W. 2021. Effect of Engineered Nickel Oxide Nanoparticles on Antioxidant Enzymes in Freshwater Fish, *Labeo rohita*. *Pakistan Veterinary Journal*. 41(3): 424-428.
- Baines, C., Lerebours, A., Thomas, F., Fort, J., Kreitsberg, R., Gentes, S., Sepp, T. 2021. Linking pollution and cancer in aquatic environments: A review. *Environment International*. 149: 106391.
- Beegam, A., Lopes, M., Fernandes, T., Jose, J., Barreto, A., Oliveira, M., Pereira, M. L. 2020. Multiorgan histopathological changes in the juvenile seabream *Sparus aurata* as a biomarker for zinc oxide particles toxicity. *Environmental Science and Pollution Research*. 27(25): 30907-30917.
- Bouzidi, I., Sellami, B., Boulanger, A., Joyeux, C., Harrath, A. H., Albeshr, M. F., Mougine, K. 2023. Metallic nanoparticles affect uptake of polycyclic aromatic hydrocarbons and impacts in the Mediterranean mussels *Mytilus galloprovincialis*. *Marine Pollution Bulletin*. 188: 114641.
- Capaldo, A., Gay, F., Laforgia, V. 2019. Changes in the gills of the European eel (*Anguilla anguilla*) after chronic exposure to environmental cocaine concentration. *Ecotoxicology and Environmental Safety*. 169: 112-119.
- Christaki, E., Florou-Paneri, P., Bonos, E. 2011. Microalgae: a novel ingredient in nutrition. *International journal of food sciences and nutrition*. 62(8): 794-799.
- De Felice, B., Parolini, M. 2020. Can Proteomics Be Considered as a Valuable Tool to Assess the Toxicity of Nanoparticles in Marine Bivalves?. *Journal of Marine Science and Engineering*. 8(12): 1033.
- de Lima Faria, J. M., Guimarães, L. N., da Silva, V. C., de Oliveira Lima, E. C., de Sabóia-Morais, S. M. T. 2021. Recovery trend to co-exposure of iron oxide nanoparticles ( $\gamma$ -Fe<sub>2</sub>O<sub>3</sub>) and glyphosate in liver tissue of the fish *Poecilia reticulata*. *Chemosphere*. 282: 130993.

- De Silva, W. A. P. M., Pathiratne, A. 2023. Nano-titanium dioxide induced genotoxicity and histological lesions in a tropical fish model, Nile tilapia (*Oreochromis niloticus*). *Environmental Toxicology and Pharmacology*. 98: 104043.
- Deidda, I., Russo, R., Bonaventura, R., Costa, C., Zito, F., Lampiasi, N. 2021. Neurotoxicity in marine invertebrates: An update. *Biology*: 10(2): 161.
- Dourou, M., Dritsas, P., Baeshen, M. N., Elazzazy, A., Al-Farga, A., Aggelis, G. 2020. High-added value products from microalgae and prospects of aquaculture wastewaters as microalgae growth media. *FEMS microbiology letters*. 367(12): fnaa081.
- Ejileugha, C., Ezejiofor, A. N., Ezealisiji, K. M., & Orisakwe, O. E. 2022. Metal oxide nanoparticles in oil drilling: aquatic toxicological concerns. *Journal of Hazardous Materials Advances*. 100116.
- Eschmeyer, W. N., Herald, E. S. 1999. A field guide to Pacific coast fishes: North America. Houghton Mifflin Harcourt. 352 p.
- Farag, M. R., Alagawany, M., El-Hack, M. E. A., Dhama, K. 2016. Nutritional and healthical aspects of *Spirulina* (*Arthrospira*) for poultry, animals and human. *International Journal of Pharmacology*. 12(1): 36-51.
- Federici, G., Shaw, B. J., Handy, R. D. 2007. Toxicity of titanium dioxide nanoparticles to rainbow trout (*Oncorhynchus mykiss*): gill injury, oxidative stress, and other physiological effects. *Aquatic toxicology*. 84(4): 415-430.
- Feng, S., Zhu, L., Zhao, X., Sui, Q., Sun, X., Chen, B., Xia, B. 2022. Ecological risk assessment of metallic nanoparticles on the marine environments: species sensitivity distributions analysis. *Frontiers in Marine Science*. 1529.
- Flores-Lopes, F., Thomaz, A. T. 2011. Histopathologic alterations observed in fish gills as a tool in environmental monitoring. *Brazilian Journal of Biology*. 71: 179-188.
- Franzitta, M., Feijão, E., Cabrita, M. T., Gameiro, C., Matos, A. R., Marques, J. C., Duarte, B. 2020. Toxicity Going Nano: Ionic Versus Engineered Cu Nanoparticles Impacts on the Physiological Fitness of the Model Diatom *Phaeodactylum tricornutum*. *Frontiers in Marine Science*. 7: 1154.
- Girigoswami, K. 2018. Toxicity of metal oxide nanoparticles. In *Cellular and molecular toxicology of nanoparticles*. Springer, Cham. pp. 99-122.
- Golobič, M., Jemec, A., Drobne, D., Romih, T., Kasemets, K., Kahru, A. 2012. Upon exposure to Cu nanoparticles, accumulation of copper in the isopod *Porcellio scaber* is due to the dissolved Cu ions inside the digestive tract. *Environmental Science and Technology*. 46: 12112-12119.
- Gürkan, M., Gürkan, S. E., Yılmaz, S., Ateş, M. 2021. Comparative toxicity of Alpha and Gamma iron oxide nanoparticles in Rainbow Trout: Histopathology, hematology, accumulation, and oxidative stress. *Water, Air, & Soil Pollution*. 232(2): 1-14.
- Hansjosten, I., Takamiya, M., Rapp, J., Reiner, L., Fritsch-Decker, S., Mattern, D., Weiss, C. 2022. Surface functionalisation-dependent adverse effects of metal nanoparticles and nanoplastics in zebrafish embryos. *Environmental Science: Nano*. 9(1): 375-392.
- Harsij, M., Paknejad, H., Khalili, M., Jafarian, H., Nazari, S. 2021. Histological study and evaluation of Hsp70 gene expression in gill and liver tissues of goldfish (*Carassius auratus*) exposed to Zinc oxide nanoparticles. *Iranian Journal of Fisheries Sciences*. 20(3): 741-760.
- Johari, S. A., Kalbassi, M. R., Yu, I. J., Lee, J. H. 2015. Chronic effect of waterborne silver nanoparticles on rainbow trout (*Oncorhynchus mykiss*): histopathology and bioaccumulation. *Comparative Clinical Pathology*. 24(5): 995-1007.
- Kaymk, G., Kayhan, F. E., Ertuğ, N. D. Y. 2021. A biomonitoring study: Using the biomarkers in *Cyprinus carpio* for the evaluation of water pollution in Sapanca lake (Sakarya, Turkey). *International Journal of Agriculture Environment and Food Sciences*, 5(1), 107-121.
- Kirthi, A. V., Kumar, G., Pant, G., Pant, M., Hossain, K., Ahmad, A., Alshammari, M. B. 2022. Toxicity of Nanoscaled Zero-Valent Iron Particles on Tilapia, *Oreochromis mossambicus*. *American Chemical Society omega*. 7(51): 47869-47879.
- Koohkan, O., Morovvati, H., Taheri Mirghaed, A. 2023. Effects of *Spirulina platensis* on Iron Oxide Nanoparticles Induced-oxidative Stress and Liver Damage in Grey Mullet (*Mugil cephalus*). *Iranian Journal of Veterinary Medicine*. 17(1), 75-86. doi: 10.32598/ijvm.17.1.1005284
- Koubová, A., Van Nguyen, T., Grabicová, K., Burkina, V., Aydin, F. G., Grabic, R., Žlábek, V. 2022. Metabolome adaptation and oxidative stress response of common carp (*Cyprinus carpio*) to altered water pollution levels. *Environmental Pollution*. 303: 119117.
- Kroglund, F., Rosseland, B. O., Teien, H. C., Salbu, B., Kristensen, T., Finstad, B. 2008. Water quality limits for Atlantic salmon (*Salmo salar* L.) exposed to short term reductions in pH and increased aluminum simulating episodes. *Hydrology and Earth System Sciences*. 12(2): 491-507.

- Kung, T. A., Chen, P. J. 2023. Exploring specific biomarkers regarding neurobehavioral toxicity of lead dioxide nanoparticles in medaka fish in different water matrices. *Science of The Total Environment*. 856: 159268.
- Liao, H., Liu, S., Junaid, M., Gao, D., Ai, W., Chen, G., Wang, J. 2022. Di-(2-ethylhexyl) phthalate exacerbated the toxicity of polystyrene nanoplastics through histological damage and intestinal microbiota dysbiosis in freshwater *Micropterus salmoides*. *Water Research*. 219: 118608.
- Linhua, H. A. O., Zhenyu, W. A. N. G., Baoshan, X.I.N.G. 2009. Effect of sub-acute exposure to TiO<sub>2</sub> nanoparticles on oxidative stress and histopathological changes in Juvenile Carp (*Cyprinus carpio*). *Journal of Environmental Sciences*. 21(10): 1459-1466.
- Lionetto, M. G., Caricato, R., Giordano, M. E. 2019. Pollution biomarkers in environmental and human biomonitoring. *The Open Biomarkers Journal*. 9: 1-9.
- Liu, X.J., Luo, Z., Li, C.H., Xiong, B.X., Zhao, Y.H. & Li, X.D. 2011. Antioxidant responses, hepatic intermediary metabolism, histology and ultrastructure in *Synechogobius hasta* exposed to waterborne cadmium. *Ecotoxicology and environmental safety*. 74(5): 1156-1163.
- Lomartire, S., Marques, J. C., Gonçalves, A. M. 2021. Biomarkers based tools to assess environmental and chemical stressors in aquatic systems. *Ecological Indicators*. 122: 107207.
- Mahapatra, A., Mistri, A., Gupta, P., Kar, S., Mittal, S., Singh, R. K. 2022. Toxicopathological impact of sub-lethal concentrations of lead nitrate on the gill of the catfish *Heteropneustes fossilis*. *Acta Histochemica*. 124(2): 151848.
- Mahmoud, H. K., Reda, F. M., Alagawany, M., Farag, M. R. 2021. Ameliorating deleterious effects of high stocking density on *Oreochromis niloticus* using natural and biological feed additives. *Aquaculture*. 531: 735900.
- Mansouri, B., Johari, S.A. 2016. Effects of short-term exposure to sublethal concentrations of silver nanoparticles on histopathology and electron microscope ultrastructure of zebrafish (*Danio rerio*) gills. *Iranian Journal of Toxicology*. 10(1): 15-20.
- Mansouri, B., Maleki, A., Davari, B., Johari, S. A., Shahmoradi, B., Mohammadi, E., Shahsavari, S. 2016. Histopathological effects following short-term coexposure of *Cyprinus carpio* to nanoparticles of TiO<sub>2</sub> and CuO. *Environmental monitoring and assessment*. 188(10): 1-12.
- Marinović, Z., Miljanović, B., Urbányi, B., Lujčić, J. 2021. Gill histopathology as a biomarker for discriminating seasonal variations in water quality. *Applied Sciences*. 11(20): 9504.
- Mawed, S. A., Centoducati, G., Farag, M. R., Alagawany, M., Abou-Zeid, S. M., Elhady, W. M., Al-Zahaby, S. A. 2022. *Dunaliella salina* Microalga Restores the Metabolic Equilibrium and Ameliorates the Hepatic Inflammatory Response Induced by Zinc Oxide Nanoparticles (ZnO-NPs) in Male Zebrafish. *Biology*. 11(10): 1447.
- Mishra, A. K., Mohanty, B. 2008. Acute toxicity impacts of hexavalent chromium on behavior and histopathology of gill, kidney and liver of the freshwater fish, *Channa punctatus* (Bloch). *Environmental Toxicology and Pharmacology*. 26(2): 136-141.
- Muthukumaravel, K., Kanagavalli, V., Pradhoshini, K. P., Vasanthi, N., Santhanabharathi, B., Alam, L., Faggio, C. 2023. Potential biomarker of phenol toxicity in freshwater fish *C. mrigala*: Serum cortisol, enzyme acetylcholine esterase and survival organ gill. *Comparative Biochemistry and Physiology Part C: Toxicology & Pharmacology*. 263: 109492.
- Naiel, M. A., Alagawany, M., Patra, A. K., El-Kholy, A. I., Amer, M. S., Abd El-Hack, M. E. 2021. Beneficial impacts and health benefits of macroalgae phenolic molecules on fish production. *Aquaculture*. 534: 736186.
- Ostaszewska, T., Chojnacki, M., Kamaszewski, M., Sawosz-Chwalibóg, E. 2016. Histopathological effects of silver and copper nanoparticles on the epidermis, gills, and liver of Siberian sturgeon. *Environmental Science and Pollution Research*. 23(2): 1621-1633.
- Pereira, S., Pinto, A. L., Cortes, R., Fontainhas-Fernandes, A., Coimbra, A. M., Monteiro, S. M. 2013. Gill histopathological and oxidative stress evaluation in native fish captured in Portuguese northwestern rivers. *Ecotoxicology and Environmental Safety*. 90: 157-166.
- Pirsaheb, M., Azadi, N. A., Miglietta, M. L., Sayadi, M. H., Blahova, J., Fathi, M., Mansouri, B. 2019. Toxicological effects of transition metal-doped titanium dioxide nanoparticles on goldfish (*Carassius auratus*) and common carp (*Cyprinus carpio*). *Chemosphere*. 215: 904-915.
- Qualhato, G., de Sabóia-Morais, S. M. T., Silva, L. D., Rocha, T. L. 2018. Melanomacrophage response and hepatic histopathologic biomarkers in the guppy *Poecilia reticulata* exposed to iron oxide (maghemite) nanoparticles. *Aquatic Toxicology*. 198: 63-72.
- Qualhato, G., Rocha, T. L., de Oliveira Lima, E. C., e Silva, D. M., Cardoso, J. R., Grisolia, C. K., de Sabóia-Morais, S. M. T. 2017. Genotoxic and mutagenic assessment of iron oxide (maghemite- $\gamma$ -Fe<sub>2</sub>O<sub>3</sub>)

- nanoparticle in the guppy *Poecilia reticulata*. *Chemosphere*. 183: 305-314.
- Rahmani, R., Mansouri, B., Azadi, N. A., Davari, B., Johari, S. A., Maleki, A., Pordel, M. A. 2016. Histopathological alterations in the gill of zebrafish (*Danio rerio*) exposed to Cr and Ba doped TiO<sub>2</sub> nanoparticles. *AAEL Bioflux*. 9(4): 889-900.
- Rajkumar, K. S., Kanipandian, N., Thirumurugan, R. 2016. Toxicity assessment on haematology, biochemical and histopathological alterations of silver nanoparticles-exposed freshwater fish *Labeo rohita*. *Applied Nanoscience*. 6(1): 19-29.
- Remya, A. S., Ramesh, M., Saravanan, M., Poopal, R. K., Bharathi, S., Nataraj, D. 2015. Iron oxide nanoparticles to an Indian major carp, *Labeo rohita*: Impacts on hematology, iono regulation and gill Na<sup>+</sup>/K<sup>+</sup> ATPase activity. *Journal of King Saud University-Science*. 27(2): 151-160.
- Riede, K. 2004. Global register of migratory species: from global to regional scales: final report of the R&D-Project 808 05 081. Federal Agency for Nature Conservation. 329 p.
- Sadeghi, P., Koohkan, O., Moradi, A. 2020. Histopathological assessment of spleen in *Pomadasys kaakan* Cuvier, 1830 and *Lutjanus johnii* Bloch, 1792 in the Oman Sea. *Journal of Oceanography*. 10 (40): 9-18. (in Persian)
- Sahraei, H., Hoseini, S. A., Hedayati, S. A., Ghorbani, R. 2018. Gill Histopathological Changes of Common Carp (*Cyprinus carpio*) During Exposure to Sub-Lethal Concentrations of Copper Oxide Nanoparticles. *Journal of Environmental Science and Technology*. 20(1): 93-103. (in Persian)
- Sajina, A. M., Sudheesan, D., Lohith Kumar, K., Sandhya, K. M. 2021. Fish as ecological health indicators of freshwater ecosystems. *Biotica Research Today*. 3(1): 077-080.
- Santos, D. M., Melo, M. R. S., Mendes, D. C. S., Rocha, I. K. B., Silva, J. P. L., Cantanhêde, S. M., Meletti, P. C. 2014. Histological changes in gills of two fish species as indicators of water quality in Jansen Lagoon (São Luís, Maranhão State, Brazil). *International journal of environmental research and public health*. 11(12): 12927-12937.
- Sayadi, M. H., Mansouri, B., Shahri, E., Tyler, C. R., Shekari, H., Kharkan, J. 2020. Exposure effects of iron oxide nanoparticles and iron salts in blackfish (*Capoeta fusca*): Acute toxicity, bioaccumulation, depuration, and tissue histopathology. *Chemosphere*. 247: 125900.
- Sayed, A. E. D. H., Mekkawy, I. A., Mahmoud, U. M., Nagiub, M. 2020. Histopathological and histochemical effects of silver nanoparticles on the gills and muscles of African catfish (*Clarias garepinus*). *Scientific African*. 7: e00230.
- Schwaiger, J. 2001. Histopathological alterations and parasite infection in fish: indicators of multiple stress factors. *Journal of Aquatic Ecosystem Stress and Recovery*. 8(3-4): 231-240.
- Sengul, A. B., Asmatulu, E. 2020. Toxicity of metal and metal oxide nanoparticles: a review. *Environmental Chemistry Letters*. 18(5): 1659-1683.
- Shaw, B. J., Al-Bairuty, G., Handy, R. D. 2012. Effects of waterborne copper nanoparticles and copper sulphate on rainbow trout, (*Oncorhynchus mykiss*): physiology and accumulation. *Aquatic Toxicology*. 116: 90-101.
- Song, Y., Salbu, B., Heier, L. S., Teien, H. C., Lind, O. C., Oughton, D., ...Tollefsen, K. E. 2012. Early stress responses in Atlantic salmon (*Salmo salar*) exposed to environmentally relevant concentrations of uranium. *Aquatic toxicology*. 112: 62-71.
- Sounderajan, S., Kumar, G. K., Udas, A. C. 2010. Cloud point extraction and electrothermal atomic absorption spectrometry of Se (IV)—3, 3'-Diaminobenzidine for the estimation of trace amounts of Se (IV) and Se (VI) in environmental water samples and total selenium in animal blood and fish tissue samples. *Journal of hazardous materials*. 175(1-3): 666-672.
- Subashkumar, S., Selvanayagam, M. 2014. First report on: Acute toxicity and gill histopathology of fresh water fish *Cyprinus carpio* exposed to Zinc oxide (ZnO) nanoparticles. *International Journal of Scientific and Research Publications*. 4(3): 1-4.
- Terra, B. F., Araújo, F. G., Calza, C. F., Lopes, R. T., Teixeira, T. P. 2008. Heavy metal in tissues of three fish species from different trophic levels in a tropical Brazilian river. *Water, air, and soil pollution*. 187: 275-284.
- Torres, H. S. T. S., Barros, M. F. D. S., de Jesus, W. B., Kostek, L. D. S. K. D., Pinheiro-Sousa, D. B. P. S., Carvalho Neta, R. N. F. C. 2023. Histological (Gill and Liver) and Enzymatic (Glutathione S-Transferase and Catalase) Biomarkers In *Sciades Herzbergii* From Estuaries Near a Port Complex on the Brazilian Amazon Coast. Available at SSRN <https://ssrn.com/abstract=4332509>
- Velma, V., Tchounwou, P. B. 2010. Chromium-induced biochemical, genotoxic and histopathologic effects in liver and kidney of goldfish, *Carassius auratus*. *Mutation Research/Genetic Toxicology and Environmental Mutagenesis*. 698(1): 43-51.
- Vidya, P. V., Chitra, K. C. 2018. Sublethal effects of silicon dioxide nanoparticles on the structure of gill, liver



- and brain tissues in the fish, *Oreochromis mossambicus* (Peters, 1852). *International Journal of Applied Research*. 4(4): 228-32.
- Vidya, P. V., Chitra, K. C. 2019. Irreversible histopathological modifications induced by iron oxide nanoparticles in the fish, *Oreochromis mossambicus* (Peters, 1852). *Biological Forum–An International Journal*. 11 (1): 01-06.
- Wei, Y., Zhu, N., Lavoie, M., Wang, J., Qian, H., Fu, Z. 2014. Copper toxicity to *Phaeodactylum tricornutum*: a survey of the sensitivity of various toxicity endpoints at the physiological, biochemical, molecular and structural levels. *Biometals*. 27(3): 527-537.
- Xu, L., Wang, Z., Zhao, J., Lin, M., Xing, B. 2020. Accumulation of metal-based nanoparticles in marine bivalve mollusks from offshore aquaculture as detected by single particle ICP-MS. *Environmental Pollution*. 260: 114043.
- Yancheva, V., Velcheva, I., Stoyanova, S., Georgieva, E. 2016. Histological biomarkers in fish as a tool in ecological risk assessment and monitoring programs: a review. *Applied ecology and environmental research*. 14(1): 47-75.
- Zhu, X., Tian, S., Cai, Z. 2012. Toxicity assessment of iron oxide nanoparticles in zebrafish (*Danio rerio*) early life stages, *Plos one*. 7(9): 1-6.



## The effect of iron oxide nanoparticles and *Spirulina platensis* algae on the gill structure of *Mugil cephalus* Linnaeus, 1758

Sakineh Shalibor<sup>1</sup>, Parvin Sadeghi<sup>1\*</sup>, Hassan Morovvati<sup>2</sup>, Omid Koohkan<sup>1</sup>

1. Marine Biology Department, Marine Science Faculty, Chabahr Maritime University

2. Department of Basic Sciences, Faculty of Veterinary Medicine, University of Tehran

### Abstract

The widespread use of produced metal oxide nanoparticles has raised major concerns about their impact on human health and aquatic organisms. The aim of the present study was to determine the effects of iron oxide nanoparticles (FeO) and microalgae *Spirulina platensis* on the gills of gray mullet (*Mugil cephalus*) in four groups, i.e., first or control (without iron oxide nanoparticles and algae extract), second (15 mg/kg iron oxide nanoparticles), third (300 mg/kg algae extract) and fourth (15 mg/kg iron oxide nanoparticles and 300 mg/kg algae extract) during three periods of 3, 14 and 28 days. For this purpose, 72 specimens of gray mullet were acclimated to the experimental condition and exposed to different concentrations of iron oxide nanoparticles and algae extract in the mentioned groups and time periods. Then the gill tissue of each fish was sampled and the slide tissues were prepared. The gill tissue complications were hyperplasia, hyperemia, secondary lamella shortness, secondary lamella fusion, lamella deformity, epithelial detachment, and lamella clubbing. The fourth group showed more complications in all three time periods, and after that, the second and third groups showed more respectively. The more exposure time caused more tissue complications and the highest number of complications was observed on day 28. Also, algae had no effect on reducing tissue complications in fish, while it caused tissue complications but with less intensity. Based on the results, iron oxide nanoparticles can endanger fish health over time. Therefore, further studies are needed to evaluate its potential toxic effects.

### ARTICLE TYPE Research

Received: 20 February 2023  
Accepted: 30 April 2023  
ePublished: 22 September 2023

\* Corresponding Author:  
[Parvin.sadeghi@gmail.com](mailto:Parvin.sadeghi@gmail.com)

**Keywords:** Tissue, Iron oxide, Gray mullet, Nanoparticles, Histopathologic