



تأثیر سم تری کلروفن به همراه ویتامین C بر فعالیت آنزیم‌های استیل‌کولین‌استراز مغز، کاتالاز سرم و بافت‌های آبشش و کبد ماهی طلایی

مریم بهتری پور^۱، سعید مشکینی^{۲*}، علی اکبر طافی^۱

^۱ گروه شیلات، دانشکده منابع طبیعی، دانشگاه ارومیه، ارومیه، ایران

^۲ گروه بهداشت و کنترل کیفی مواد غذایی، دانشکده دامپزشکی، دانشگاه ارومیه، ارومیه، ایران

نوع مقاله:

چکیده

پژوهشی

تاریخچه مقاله:

دریافت: ۹۸/۰۳/۲۴

اصلاح: ۹۸/۰۶/۰۲

پذیرش: ۹۸/۱۲/۰۴

کلمات کلیدی:

استیل‌کولین‌استراز

تری کلروفن

کاتالاز

ماهی طلایی

ویتامین C

هدف این مطالعه بررسی تأثیر سم تری کلروفن بر آنزیم‌های استیل‌کولین‌استراز مغز و کاتالاز سرم و بافت‌های آبشش و کبد ماهی طلایی در حضور ویتامین C بود. ماهیان 10 ± 0.5 گرمی به مدت یک ماه در چهار تیمار به صورت: تیمار ۱ شاهد (بدون سم و ویتامین)، تیمار ۲ (۰/۴ میلی‌گرم بر لیتر تری-کلروفن)، تیمار ۳ (۰/۴ میلی‌گرم بر لیتر تری کلروفن و ۲۰۰ میلی‌گرم ویتامین C در کیلوگرم غذا)، تیمار ۴ (۲۰۰ میلی‌گرم ویتامین C در کیلوگرم غذا)، با ۳ تکرار، در معرض تری کلروفن محلول در آب قرار گرفتند. نتایج نشان داد که تری کلروفن منجر به کاهش معنی‌دار فعالیت استیل‌کولین‌استراز در مقایسه با تیمار شاهد شد، اما تجویز ویتامین C به همراه این سم باعث افزایش معنی‌دار فعالیت این آنزیم در مقایسه با تیمار فاقد ویتامین شد ($P < 0.05$). تری کلروفن تغییر معنی‌داری در فعالیت کاتالاز نسبت به شاهد ایجاد نکرد ($P > 0.05$). تری کلروفن باعث نکروز، ادم، چماقی شدن و هیپرپلازی تیغه‌های ثانویه آبشش ماهیان شد. این سم همچنین باعث خونریزی، نکروز و تورم هیپاتوسیت‌های کبد شد. اما به دلیل ویژگی آنتی‌اکسیدانی ویتامین C، تجویز این ویتامین باعث کاهش شدت این آسیب‌های بافتی گردید. طبق نتایج، ویتامین C با خاصیت آنتی‌اکسیدانی سبب بهبود شرایط آنزیمی و کاهش شدت آسیب‌های بافتی آبشش و کبد ناشی از سم تری کلروفن گردید.

مقدمه

ترکیبات ارگانوفسفره ترکیبات سمی هستند که به‌طور وسیع به‌عنوان آفت‌کش و حشره‌کش در کشاورزی، صنعت و باغبانی مورد استفاده قرار می‌گیرند (Hoffmann and Papendorf, 2006). حشره‌کش‌ها مواد مهم و مفیدی برای کشاورزی و باغبانی هستند اما سهم آن‌ها را در آلودگی تدریجی اکوسیستم‌های آبی که محلی برای سکونت آبریان می‌باشند را نمی‌توان نادیده گرفت. تری کلروفن یک حشره‌کش ارگانوفسفره است که در مزارع کشاورزی جهت کنترل انواع مختلف حشراتی مضر در کشاورزی و کنترل انگل‌ها در حیوانات خانگی و آبریان مورد استفاده قرار می‌گیرد. این حشره‌کش به شدت توسط پوست قابل جذب است (Mishra et al., 2014).

باید اذعان نمود که در بعضی موارد، آفت‌کش‌ها اثرات مخرب تری بر روی موجودات غیرهدف (آبریان) نسبت به موجودات هدف (آفات) دارند. علت آن حساسیت بالاتر، مرگ و میر سریع‌تر و بیشتر آبریان می‌باشد. ماهیان مهم‌ترین موجودات آبری می‌باشند

* نویسنده مسئول، پست الکترونیک: s.meshkini@urmia.ac.ir

که به علت ارزش اقتصادی و حساسیت در برابر آلاینده‌ها از اهمیت خاصی برخوردار بوده و به همین دلیل جهت انجام آزمایش‌های زیست‌سنجی در بعد وسیعی از آن‌ها استفاده می‌گردد. ماهی طلایی به‌عنوان یک نمونه‌ی بیولوژیکی مهم جهت مطالعات فیزیولوژیکی در نظر گرفته می‌شود و نتایج در خصوص این گونه با طیف وسیعی از گونه‌های ماهی مقایسه می‌شود (Eslamloo et al., 2014).

ماهی‌ها نیز دارای مکانیسم‌های آنتی‌اکسیدانی می‌باشند که از جمله آن‌ها می‌توان به آنزیم‌های اختصاصی دفاع آنتی‌اکسیدانی اشاره کرد که به همراه تعداد دیگری از آنزیم‌ها مجموعه‌ای از دفاع آنتی‌اکسیدانی سلولی را تشکیل می‌دهند و نقش حذف رادیکال‌های آزاد را بر عهده دارند (Halliwell and Gutteridge, 1990). با وجود تمامی مکانیسم‌های دفاعی آنتی‌اکسیدانی مذکور، ظرفیت سلول‌ها برای تولید این گونه آنزیم‌ها محدود بوده و در معرض قرارگیری ماهیان با مقادیر تحت حد انواع آلاینده‌ها در طولانی مدت، حیات آن‌ها را به‌طور جدی تهدید می‌کند. در چنین شرایطی ترکیبات آنتی‌اکسیدانی غیر آنزیمی که از جمله مهم‌ترین آن‌ها ویتامین‌ها هستند، اثرات ضد اکسیداتیو خود را با جلوگیری از شکل‌گیری رادیکال‌های آزاد و همچنین مهار آن‌ها اعمال می‌کنند (Attia and El- Demerdash, 2002). یکی از اقلام غذایی که از نظر کمی جزء ناچیز اما از نظر کیفی جزء ضروری و مهم جیره آبزیان تلقی می‌گردد ویتامین‌ها هستند (NRC et al., 1993). از جمله عوامل آنتی‌اکسیدانی دیگر ویتامین C یا اسید آسکوربیک است که تأمین مقادیر مورد نیاز این ویتامین در اکثر ماهی‌ها، وابسته به دریافت آن از منابع غذایی است (Moreau et al., 1999).

با توجه به کاربرد زیاد سم تری‌کلوروفن در کشاورزی و نفوذ این سم به اکوسیستم‌های آبی و سمیت آن برای آبزیان، در این تحقیق میزان سمیت این سم بر آنزیم استیل‌کولین‌استراز مغز و آنزیم کاتالاز سرم (به عنوان شاخصی مهم از سیستم آنتی‌اکسیدانی) ماهی طلایی (*Carassius auratus*) و نقش آنتی‌اکسیدانی ویتامین C در کاهش سمیت آن مورد بررسی قرار گرفت.

مواد و روش‌ها

تهیه ماهیان و آزمایش سمیت مزمن

تعداد ۱۶۸ عدد ماهی طلایی با میانگین وزنی 10 ± 0.5 گرم از یکی از مراکز تکثیر و پرورش ماهیان زینتی در شهر تبریز تهیه و جهت سازگاری با شرایط محیط آزمایشگاه (دمای آب ۲۴ درجه سانتی‌گراد و $\text{pH}=7.4$) به مدت یک هفته در تانکر ۱۰۰۰ لیتری نگهداری شدند. با توجه به مطالعات متعدد صورت گرفته در خصوص تعیین LC_{50} 96h سم تری‌کلوروفن در ماهی طلایی و مشخص بودن این مقدار برای سم تری‌کلوروفن، مقدار عددی LC_{50} 96h سم تری‌کلوروفن از روی مقادیر اعلام شده توسط سایر محققین، در آزمایش سمیت مزمن مورد استفاده قرار گرفت (Tessier et al., 2000; Xu et al., 2012).

برای تعیین اثرات مسمومیت مزمن سم تری‌کلوروفن، ماهیان طلایی در چهار تیمار شاهد (بدون استفاده از سم و ویتامین C)، تیمار تری‌کلوروفن با غلظت یک دهم مقدار LC_{50} 96h (۰/۴ میلی‌گرم بر لیتر)، تیمار تری‌کلوروفن با غلظت یک دهم مقدار LC_{50} 96h (۰/۴ میلی‌گرم بر لیتر) و مقدار ۲۰۰ میلی‌گرم اسید آسکوربیک در کیلوگرم غذا و تیمار ماهیان مورد تغذیه با مقدار ۲۰۰ میلی‌گرم اسید آسکوربیک در هر کیلوگرم غذا، با سه تکرار (هر تکرار حاوی ۱۴ عدد ماهی و هر تیمار ۴۲ عدد ماهی) در ۱۲ آکواریوم شیشه‌ای حاوی ۳۰ لیتر آب تقسیم‌بندی شدند. میزان سم مورد استفاده برای هر آکواریوم (۱۲ میلی‌گرم بر لیتر سم تری‌کلوروفن به ازای ۳۰ لیتر آب) به آکواریوم‌ها اضافه شد و سپس ماهیان وارد آکواریوم‌ها شدند. تعویض آب آکواریوم‌ها با توجه به نیمه عمر سم تری‌کلوروفن (سه روز) انجام گردید (Lopes et al., 2006). ضمن تعویض آب، هوادهی و عمل سیفون نیز به منظور خروج مواد دفعی و زائدات مواد غذایی، به صورت روزانه انجام گردید. برای تغذیه ماهیان از پلت-های غذایی (OPTIMUM ساخت کشور تایلند) استفاده شد. ویتامین C مورد استفاده در تغذیه گروه‌های مربوطه اسید آسکوربیک با فرمول شیمیایی $\text{C}_6\text{H}_8\text{O}_6$ ساخت شرکت EMD Millipore کشور آلمان بود. غذاهای به مدت ۳۰ روز و روزانه دو بار و به مقدار دو درصد وزن ماهیان صورت گرفت.

تهیه نمونه‌های سرم خون و بافت ماهی

برای نمونه‌برداری در انتهای دوره‌ی ۳۰ روزه‌ی آزمایش، غذادهی ماهیان به مدت ۲۴ ساعت قطع گردید و از هر تکرار ۶ ماهی به صورت تصادفی برداشته و پس از بیهوشی، با قطع ساقه دمی از آن‌ها خون‌گیری شد. نمونه‌های خونی پس از انعقاد به مدت ۱۵ دقیقه با ۳۰۰۰ rpm سانتریفوژ شدند و سرم آن‌ها با سمپلر جداسازی شد. نمونه‌های سرم تا زمان استفاده برای اندازه‌گیری آنزیم کاتالاز در دمای ۸۰- درجه‌ی سانتی‌گراد نگهداری شدند (Amin and Hashem, 2012). برای اندازه‌گیری آنزیم استیل‌کولین استراز مغز، نمونه‌های بافت مغز از ماهیان گرفته شده و تا زمان آزمایش (چند ساعت پس از نمونه‌گیری) در دمای ۸۰- درجه سانتی‌گراد نگهداری شدند. برای مطالعات آسیب‌شناسی بافتی، بافت‌های کبد و آبشش ماهیان جدا شده و پس از شستشو با سرم فیزیولوژی در فرمالین ۱۰٪ قرار داده شدند (Kan et al., 2012). پس از مراحل پاساژ بافتی، با استفاده از دستگاه میکروتوم مقاطع بافتی با ضخامت ۵ میکرون تهیه شده و با روش هماتوکسیلین ائوزین رنگ‌آمیزی شدند. میکروگراف‌های بافتی (۱۰ لام بافت‌شناسی برای هر تیمار) تهیه شده توسط میکروسکوپ نوری با بزرگنمایی ۴۰ بررسی شده و عکس‌برداری شدند (Roberts, 2001). تصاویر تهیه شده از مقاطع بافتی برای بررسی تغییرات پاتولوژیکی، با نمونه‌های شاهد مورد مقایسه قرار گرفتند.

اندازه‌گیری‌های آنزیمی

به منظور بررسی میزان تخریب و هیدرولیز آنزیم استیل‌کولین استراز، فعالیت این آنزیم در بافت مغز بر اساس روش Ellman و همکاران (1961)، اندازه‌گیری گردید. نمونه‌های بافت مغز ماهیان به‌طور دقیق وزن شده و ۰/۲ گرم از هر نمونه بافت مغز را در ۲ سی‌سی از محلول KCl ۱۰ درصد موجود در دستگاه هموژنایزر اضافه کرده و کاملاً هموژن شده و با دستگاه سانتریفوژ به مدت ۱۰ دقیقه با سرعت ۱۰۰۰۰ rpm سانتریفوژ شدند و مایع رویی که همان عصاره بافت مغز بود جداسازی گردید. عصاره بافت مغز در داخل چاهک‌های میکروپلیت ۹۶ خانه‌ای ریخته شده و به تمام چاهک‌های حاوی نمونه و چاهک‌های حاوی محلول استاندارد مقدار ۱۰۰۰ میکرولیتر محلول Pyrophosphate افزوده شد و مجموعه حاصل ۳ دقیقه در دمای ۳۷ C° در داخل انکوباتور قرار گرفتند. سپس مقدار ۲۵۰ میکرولیتر محلول Butyrylthiocholine به نمونه‌ها افزوده شد و پس از گذشت ۲ دقیقه، جذب نوری نمونه‌ها چهار مرتبه و با فواصل زمانی یک دقیقه‌ای به وسیله دستگاه Elisa Reader (DANA, USA) در طول موج ۴۰۵ نانومتر قرائت گردید. برای محاسبه فعالیت آنزیم استیل‌کولین استراز مغز، بر اساس دستورالعمل، میانگین تفاوت جذب نوری نمونه‌ها در هر قرائت در عدد ۶۸۵۰۰ ضرب گردید (Ellman, 1961). برای بررسی خواص آنتی‌اکسیدانی ویتامین C، اندازه‌گیری آنزیم کاتالاز سرم (به عنوان شاخصی مهم در سیستم آنتی‌اکسیدانی ماهی) به روش الایزا و کیت اندازه‌گیری کاتالاز، (به شماره ab123456، شرکت Abcam، کشور انگلیس) و به وسیله دستگاه الایزایدر (مارک AWARENESS، کشور آمریکا) انجام شد.

تجزیه و تحلیل آماری

نمودارهای مربوطه توسط نرم افزار Excel رسم و مورد تجزیه و تحلیل قرار گرفتند. جهت تجزیه و تحلیل داده‌ها از آزمون آنالیز واریانس دوطرفه (Two Way ANOVA) و جهت بررسی اختلاف میانگین داده‌ها از آزمون Tukey در نرم افزار SPSS استفاده گردید. کلیه آزمون‌ها در سطح اطمینان ۹۵ درصد و میزان معنی‌داری (P<0.05) صورت گرفتند.

نتایج

فعالیت آنزیم استیل‌کولین استراز مغز

نتایج حاصله از آنالیز فعالیت آنزیم استیل‌کولین استراز در تیمارهای مختلف نشان داد که سم تری کلروفن منجر به کاهش معنی‌دار (P<۰/۰۵) در فعالیت آنزیم استیل‌کولین استراز مغز در ماهی طلایی شده است. به طوری که فعالیت آنزیم استیل‌کولین استراز در تیمارهای ۲ (۰/۴ mg L⁻¹ تری کلروفن) و ۳ (۰/۴ mg L⁻¹ تری کلروفن + ۲۰۰ mg Kg Food⁻¹ ویتامین

(C) به طور معنی‌داری ($P < 0/05$) نسبت به گروه شاهد کاهش یافته است. این در حالی است که در تیمار ۴ (mg Kg Food^{-1}) ۲۰۰ ویتامین C، فعالیت این آنزیم افزایش یافته اما این افزایش فعالیت در مقایسه با تیمار شاهد معنی‌دار نبوده است ($P > 0/05$). همچنین می‌توان مشاهده کرد که تیمار ۳ ($0/4 \text{ mg L}^{-1}$ تری‌کلروفن + $200 \text{ mg Kg Food}^{-1}$ ویتامین C) دارای افزایش در فعالیت آنزیم استیل‌کولین استراز می‌باشد که این افزایش در مقایسه با تیمار ۲ ($0/4 \text{ mg L}^{-1}$ تری‌کلروفن) معنی‌دار می‌باشد ($P < 0/05$) (جدول ۱).

جدول ۱. مقایسه فعالیت آنزیم استیل‌کولین استراز مغز ماهیان پس از ۳۰ روز تیمار با تری‌کلروفن و ویتامین C

شماره تیمار	تیمارها	فعالیت استیل‌کولین استراز مغز (U/L)
۱	شاهد	$9353 \pm 655/17^a$
۲	تری‌کلروفن ($0/4 \text{ mg L}^{-1}$)	$3669 \pm 567/62^c$
۳	۳ ($0/4 \text{ mg L}^{-1}$ تری‌کلروفن + $200 \text{ mg Kg Food}^{-1}$ ویتامین C)	$5247/86 \pm 479/27^b$
۴	ویتامین C ($200 \text{ mg Kg Food}^{-1}$)	$9909/5 \pm 403/61^a$

فعالیت آنزیم کاتالاز

همان‌گونه که در جدول ۲ نشان داده شده است، سم تری‌کلروفن در دو تیمار ۲ ($0/4 \text{ mg L}^{-1}$ تری‌کلروفن) و ۳ (mg L^{-1}) ۲۰۰ تری‌کلروفن + $200 \text{ mg Kg Food}^{-1}$ ویتامین C) منجر به کاهش فعالیت آنزیم کاتالاز شد اما این کاهش فعالیت، در مقایسه با تیمار شاهد معنی‌دار نبود ($P \square 0/05$). ویتامین C نیز در تیمار ۴ ($200 \text{ mg Kg Food}^{-1}$ ویتامین C)، افزایش فعالیت کاتالاز را به دنبال داشته که در مقایسه با تیمار شاهد، این افزایش فعالیت معنی‌دار نبوده است ($P > 0/05$).

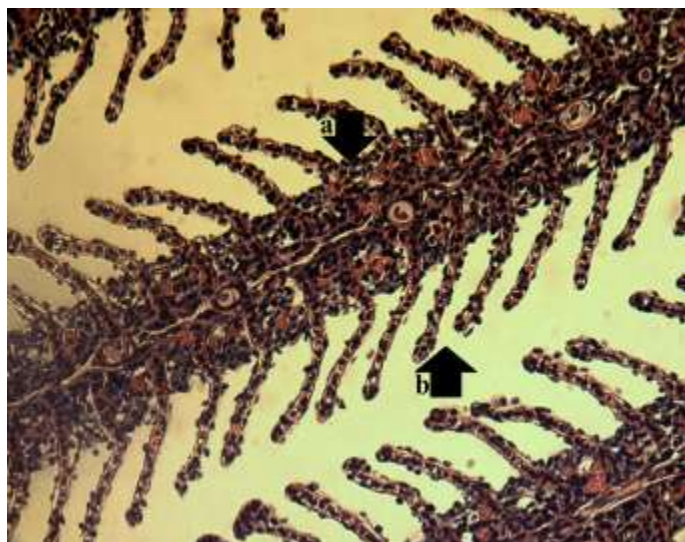جدول ۲. مقایسه میزان فعالیت آنزیم کاتالاز سرم ماهیان پس از ۳۰ روز تیمار با تری‌کلروفن و ویتامین C

شماره تیمار	تیمارها	فعالیت آنزیم کاتالاز (U/L)
۱	شاهد	$44/17 \pm 0/80^a$
۲	تری‌کلروفن ($0/4 \text{ mg L}^{-1}$)	$42/38 \pm 1/14^a$
۳	۳ ($0/4 \text{ mg L}^{-1}$ تری‌کلروفن + $200 \text{ mg Kg Food}^{-1}$ ویتامین C)	$45/27 \pm 1/16^a$
۴	ویتامین C ($200 \text{ mg Kg Food}^{-1}$)	$46/20 \pm 1/35^a$

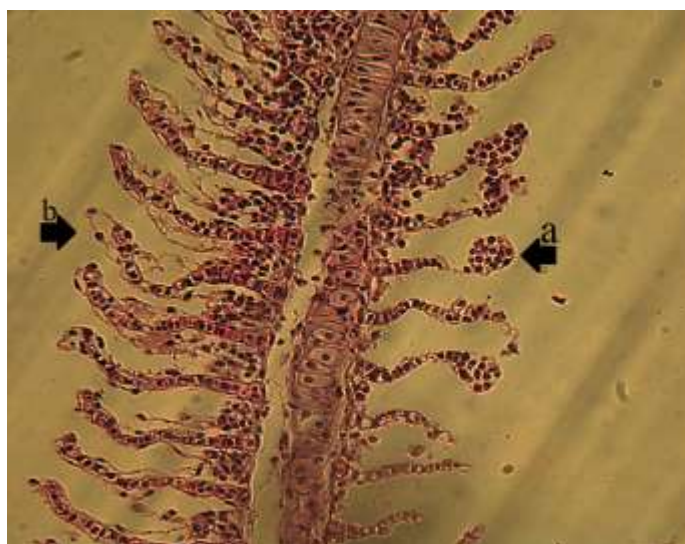آسیب‌شناسی بافتی آبشش و کبد ماهی طلایی

مشاهدات آسیب‌شناسی بافتی تیمار شاهد و تیمار مورد تغذیه با ویتامین C، نشان‌دهنده‌ی ساختار بافتی طبیعی بوده که در ساختمان هر کمان آبششی، تیغه‌های آبششی اولیه دارای تعداد زیادی تیغه‌های آبششی ثانویه در طرفین خود هستند (شکل ۱). در تیمار ۲ ($0/4 \text{ mg L}^{-1}$ تری‌کلروفن)، آسیب‌های بافت‌شناسی از جمله کوتاه شدن تیغه‌های ثانویه، نکروز تیغه‌های ثانویه، هیپرپلازی در تیغه‌های اولیه و ثانویه، به هم چسبیدگی تیغه‌های ثانویه، پهن شدن تیغه‌ی اولیه، چماقی شدن تیغه ثانویه، ادم در تیغه‌ی اولیه و تیغه‌های ثانویه مشاهده شد (شکل ۲).

در تیمار ۳ ($0/4 \text{ mg L}^{-1}$ تری‌کلروفن + $200 \text{ mg Kg Food}^{-1}$ ویتامین C)، آسیب‌های بافت‌شناسی از جمله نکروز تیغه‌های ثانویه، پهن شدن تیغه‌ی اولیه، کوتاه شدگی تیغه‌های ثانویه، هیپرپلازی در تیغه‌های اولیه و ثانویه، به هم چسبیدگی تیغه‌های ثانویه و ادم در تیغه‌ی اولیه و تیغه‌های ثانویه مشاهده شد. شدت ضایعات در آبشش‌های تیمار ۲ ($0/4 \text{ mg L}^{-1}$ تری‌کلروفن)، نسبت به این تیمار شدیدتر بود. مشاهدات آسیب‌شناسی بافت کبد تیمار شاهد و تیمار ۴ ($200 \text{ mg Kg Food}^{-1}$ ویتامین C)، نشان‌دهنده‌ی ساختار بافتی طبیعی بود (شکل ۳).



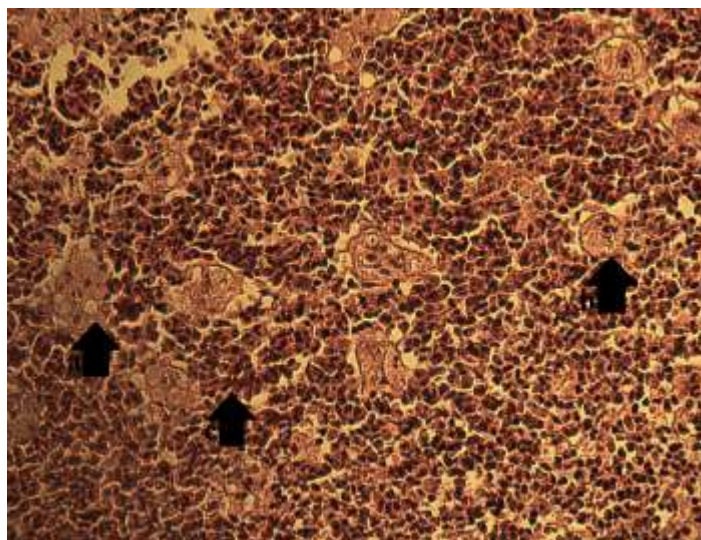
شکل ۱. ساختمان تیغه‌های آبششی گروه شاهد و تیمار تغذیه شده با ویتامین C در ماهی طلایی
-a تیغه اولیه، -b تیغه ثانویه، (H&E)
(400x)



شکل ۲. ساختمان تیغه‌های آبششی تیمار تری کلروفن در ماهی طلایی
-a چماقی شدن تیغه‌های ثانویه، -b ادم
(H&E 400x)



شکل ۳. بافت سالم سلول‌های کبدی گروه شاهد و تیمار تغذیه شده با جیره حاوی ویتامین C در ماهی طلایی
-a سلول‌های کبدی (هپاتوسیت‌ها) (H&E)
(400x)



شکل ۴. سلول‌های کبدی تیمار حاوی سم تری‌کلروفن در ماهی طلائی
a- واکوئل چربی، b- نکروز سلول‌های کبدی، c- خونریزی (H&E 400x)

در تیمار حاوی ۲ (0.4 mg L^{-1} تری‌کلروفن) آسیب‌هایی همچون واکوئل چربی در سلول‌های کبدی، تورم سلولی، خونریزی شدید و نکروز سلول‌های کبدی مشاهده شد به‌گونه‌ای که قسمت وسیعی از این سلول‌ها دچار تخریب شده و گلبول‌های قرمز جایگزین سلول‌های از بین رفته شده‌اند (شکل ۴).

در تیمار ۳ (0.4 mg L^{-1} تری‌کلروفن + $200 \text{ mg Kg Food}^{-1}$ ویتامین C) نیز، آسیب‌هایی همچون خون‌ریزی، واکوئل چربی در سلول‌های کبدی و نکروز سلول‌های کبدی مشاهده شد که شدت خون‌ریزی و نکروز سلول‌های کبدی در این تیمار، در مقایسه با تیمار تری‌کلروفن، کمتر بود. بررسی مقایسه‌ای آسیب‌های بافتی تیمارها و گروه شاهد در (جدول ۳) نمایش داده شده است.

جدول ۳. مقایسه شدت آسیب‌های بافتی آبشش و کبد ماهیان پس از ۳۰ روز تیمار با تری‌کلروفن و ویتامین C

نوع بافت	آسیب‌های بافتی	تیمارها		
		شاهد	تری‌کلروفن (0.4 mg L^{-1})	تری‌کلروفن + ویتامین C (0.4 mg L^{-1} + $200 \text{ mg Kg Food}^{-1}$)
ادم		-	+++	++
چماقی شدن تیغه‌های ثانویه		-	+	-
هیپرپلازی در تیغه‌ها		-	+++	++
آبشش	به هم چسبیدگی تیغه‌های ثانویه	-	++	+
	نکروز تیغه‌های ثانویه	-	++	+
	کوتاه شدگی تیغه‌های ثانویه	-	+	+
	پهن شدن تیغه‌ها	-	+	+
	نکروز	-	+++	+
کبد	خون‌ریزی	-	+++	++
	تورم سلولی	-	+	-
	واکوئل چربی	-	++	+

-عدم مشاهده؛ + خفیف؛ ++ متوسط؛ +++ شدید

بحث

اثرات سم تری‌کلروفن بر دو شاخص آنزیمی فعالیت استیل‌کولین استراز مغز و کاتالاز سرم و آسیب‌شناسی بافت‌های کبد و آبشش ماهی طلائی فاکتورهایی بودند که در تحقیق حاضر مورد بررسی قرار گرفتند. سنجش میزان فعالیت آنزیم

استیل کولین استراز مغز به عنوان یک شاخص زیستی اختصاصی و مطمئن برای آفت‌کش‌های ارگانوفسفره در پژوهش‌های متعددی مورد استفاده قرار گرفته است (Mdegela et al., 2010). در تحقیق حاضر سم تری کلروفن به طور معنی‌داری باعث کاهش فعالیت آنزیم استیل کولین استراز در بافت مغز ماهیان تیمار ۲ (0.4 mg L^{-1} تری کلروفن) و تیمار ۳ (1 mg L^{-1} تری کلروفن) و تیمار ۴ ($200 \text{ mg Kg Food}^{-1}$ ویتامین C) گردید (جدول ۱). نتایج این تحقیق در جهت موافق پژوهش Venturini و همکاران (۲۰۱۵) بوده است که نشان دادند تری کلروفن به طور قابل توجهی باعث کاهش فعالیت این آنزیم در بافت‌های مغز و ماهیچه سفید، ماهی Pacu (*Piaractus mesopotamicus*) شده است (Venturini et al., 2015). همچنین در گزارش Guimaraes و همکاران (2007) گزارش شده است که فعالیت استیل کولین استراز مغز ماهی تیلاپیا نیل (*Oreochromis niloticus*) پرورشی در تماس با سم تری کلروفن به طور معنی‌داری کاهش یافته است (Guimaraes et al., 2007).

تری کلروفن به عنوان یک ترکیب ارگانوفسفره به طور کل چربی دوست بوده و به راحتی از طریق پوست، آبشش و سیستم گوارش جذب شده و از سد خون و مغز عبور می‌کند و در اثر ممانعت از فعالیت استیل کولین استراز در ماهیان، می‌تواند موجب ایجاد تغییراتی در الگوی رفتاری، اختلالات شدید در رشد و تغذیه، کاهش نرخ بقا و بروز اختلالات رفتاری در تولید مثل آن‌ها شود. از سوی دیگر مغز ماهی‌ها دارای مقادیر بسیار اندکی آنتی‌اکسیدان، مقادیر قابل توجهی کاتکول آمین قابل اکسیداسیون و همچنین مقدار زیادی لیپیدهای غیراشباع قابل اکسیداسیون می‌باشد که این امر موجب شده تا در مقایسه با سایر بافت‌ها نسبت به اکسایش ناشی از پراکسیداسیون لیپیدی، آسیب‌پذیرتر باشد. تری کلروفن در محلول آبی تبدیل به دیکلرووس می‌شود (Eto and Zweig, 2018; Jokanovic 2001; Yoshimura and Endoh 2005) که در مهار فعالیت استیل کولین استراز، تقریباً ۱۰۰ بار نسبت به ترکیب اولیه قوی‌تر است (Wexler, 2014). در مطالعه حاضر، نتایج فعالیت آنزیم استیل کولین استراز مغز در تیمار ۳ (0.4 mg L^{-1} تری کلروفن + $200 \text{ mg Kg Food}^{-1}$ ویتامین C) به وضوح نشان‌دهنده افزایش معنی‌دار فعالیت این آنزیم در مقایسه با تیمار تری کلروفن و شاهد بود (جدول ۱) که نشان از خاصیت آنتی‌اکسیدانی ویتامین C در مقابله با کاهش تأثیر مخرب رادیکال‌های آزاد حاصل از متابولیسم تری کلروفن در بافت مغز می‌باشد. طی تماس گربه ماهی *Clarias batrachus* با سم کلریپریفوس ($1/65 \text{ mg L}^{-1}$)، نرخ رشد و بقای این ماهی کاهش معناداری را به دنبال داشته، درحالی‌که حضور ویتامین C (200 mg Kg^{-1}) در جیره‌ی غذایی این ماهی سبب بهبود معنادار فاکتورهای رشد، بقا و فعالیت آنزیمی استیل کولین استراز نسبت به گروه شاهد گردیده است (Narra et al., 2015). در بررسی حاضر فعالیت استیل کولین استراز مغز ماهیان در تیماری که تنها با جیره‌ی حاوی ویتامین C تغذیه شده بودند نیز دارای افزایش بود که این افزایش در مقایسه با تیمار شاهد معنی‌دار نبود (جدول ۱)، درحالی‌که فعالیت استیل کولین استراز سرم رت‌های مورد تغذیه با جیره‌ی دارای ویتامین C، دارای افزایش معنی‌دار در مقایسه با تیمار شاهد بود (Ghorbani, 2016) (Taherdehi et al., 2016).

به طور طبیعی در طی متابولیسم بدن رادیکال‌های آزاد تشکیل می‌گردد که قادرند با ماکرومولکول‌های مهم بدن نظیر لیپیدها، پروتئین‌ها و اسیدهای نوکلئیک واکنش دهند. عدم وجود تعادل در این فرآیند منجر به عدم تعادل در سیستم هموستاز بدن و ایجاد استرس اکسیداتیو در سلول‌های مختلف موجودات زنده می‌شود (Ahmad et al., 2000). با افزایش پراکسیدان‌ها و یا کاهش آنتی‌اکسیدان‌ها، استرس اکسیداتیو اتفاق می‌افتد که در صورت طولانی شدن، آسیب جدی سلولی رخ می‌دهد (1993 Styer). نمونه بارز آسیب‌های رادیکال‌های آزاد، شامل اکسیداسیون لیپیدها است که طی آن رادیکال‌های آزاد الکترون را از لیپیدهای غشایی سلول می‌ربایند و موجب آسیب به غشاء سلولی می‌شوند که این روند به شکل یک واکنش زنجیره‌ای ادامه می‌یابد (Pereira et al., 1995).

در بررسی حاضر، در تیمار تری کلروفن، می‌توان کاهش سطح فعالیت آنزیم کاتالاز را مشاهده نمود (جدول ۲) که این کاهش می‌تواند به دنبال افزایش سطح رادیکال‌های آزاد تولیدی در پی القای سم تری کلروفن به محیط آبی نسبت داده شود، اما با مقایسه‌ی این تیمار با تیمار شاهد، تفاوت معنی‌داری در میزان فعالیت آنزیم کاتالاز دیده نمی‌شود. این موضوع نشان‌دهنده‌ی عدم واکنش معنی‌دار غلظت 0.4 میلی‌گرم بر لیتر سم تری کلروفن بر میزان فعالیت این آنزیم می‌باشد. نتایج بررسی‌های Keramati و همکاران (2010) در زمینه سم دیگری به نام دیازینون که مانند تری کلروفن مختل‌کننده سیستم آنتی‌اکسیدانی

است، یافته‌های مطالعه حاضر را تأیید می‌کند. بر اساس نتایج Keramati و همکاران (2010)، اندازه‌گیری فعالیت کاتالاز در کبد ماهیان کلمه *Rutilus rutilus* تحت تأثیر سم دیازینون (غلظت‌های ۲۰، ۴۰ و ۶۰ میکروگرم بر لیتر)، تفاوت معنی‌داری را بین تیمارهای سم دیازینون و شاهد نشان نداد. همچنین منحنی‌های رگرسیونی، همبستگی معنی‌داری را بین افزایش غلظت سم و تغییرات آنزیم کاتالاز نشان نداد. در بعضی از مطالعات به دنبال تجویز ترکیبات آفت‌کش، افزایش فعالیت آنزیم‌های آنتی‌اکسیدانی گزارش شده است. در تحقیقات Xu و همکاران (2011)، بر روی ماهی طلایی، فعالیت آنزیم‌های سوپراکسیداز دیسموتاز و کاتالاز تحت تأثیر غلظت ۱ میلی‌گرم بر لیتر تری‌کلوروفن به‌طور معنی‌داری افزایش پیدا کرده بود، این مسئله نشان می‌دهد که کاتالاز و سوپراکسیداز، ترکیبات O_2^- و H_2O_2 را به گونه‌های واکنشی کمتری تبدیل کرده‌اند، درحالی‌که این دو آنزیم با قرارگیری در معرض غلظت‌های ۲ و ۴ میلی‌گرم بر لیتر کاهش پیدا کرده اما تغییرات آماری معنی‌داری در میزان این دو آنزیم ثبت نشد که می‌تواند ناشی از افزایش تولید رادیکال‌های آزاد اکسیژن به‌واسطه‌ی غلظت‌های بالای تری‌کلوروفن باشد (Xu et al., 2011). این اختلاف نتایج، در مطالعات مختلف ناشی از نوع، نژاد و گونه حیوان، نوع سم و بافت، مسیر تجویز ماده سمی و دوز و زمان مواجهه می‌باشد، اما به‌طور کلی دوزهای بالای سموم ارگانوفسفره باعث مهار فعالیت آنزیم‌های سیستم آنتی‌اکسیدانی می‌شوند (Altuntas et al., 2003). در بررسی حاضر، وجود ویتامین C در تیمار ۳ (۰/۴ میلی‌گرم بر لیتر تری‌کلوروفن و ۲۰۰ میلی‌گرم ویتامین C در کیلوگرم غذا) باعث افزایش فعالیت آنزیم کاتالاز شد که در مقایسه با تیمار شاهد، تفاوت معنی‌داری نشان نداد (جدول ۲). طبق تحقیقات Ali و همکاران (2015)، فعالیت آنزیم کاتالاز ماهی قزل‌آلای رنگین‌کمان (*Oncorhynchus mykiss*) در تیمار دیازینون و ویتامین C نسبت به تیمار شاهد، کاهش پیدا کرده بود درحالی‌که این کاهش فعالیت در مقایسه با تیمار دیازینون تنها، معنی‌دار نبود (Ali et al., 2015). ویتامین C یا اسید آسکوربیک از جمله عوامل آنتی‌اکسیدانی است که تأمین مقادیر مورد نیاز این ویتامین در اکثر ماهی‌ها، وابسته به دریافت آن از منابع غذایی است (Moreau et al., 1999). طی پژوهش‌های صورت گرفته، افزودن ویتامین C به جیره ماهی قزل‌آلای رنگین‌کمان (*Oncorhynchus mykiss*) می‌تواند سبب خنثی‌سازی و احیای رادیکال‌های آزاد O_2^- ، OH^- و H_2O_2 شده و از آسیب‌های حاصل از استرس‌های اکسیداتیو جلوگیری به عمل آورد (Ali et al., 2015). در مطالعه پیش رو، تیماری که تنها با جیره حاوی ویتامین C تغذیه شده است، دارای سطح بالاتری از فعالیت آنزیم کاتالاز نسبت به تیمار مورد تغذیه با جیره‌ی معمولی (گروه شاهد) بوده است، اما با مقایسه‌ی میزان فعالیت این آنزیم با تیمار شاهد، تفاوت معنی‌داری مشاهده نشد؛ اما نتایج نشان‌دهنده‌ی اثر مثبت ویتامین C بر فعالیت آنزیم کاتالاز در ماهی طلایی می‌باشد (جدول ۲). طی بررسی‌های Ozkan و همکاران (2012)، درحالی‌که ویتامین C هیچ‌گونه تغییر معنی‌داری را در فعالیت آنزیم کاتالاز ماهی تیلاپیای نیل (*Oreochromis niloticus*) ایجاد نکرد، اما سطح فعالیت کاتالاز در گروه تیماری دارای ویتامین C نسبت به تیمار مورد تغذیه با جیره‌ی معمولی به‌طور جزئی بالاتر بوده (Ozkan et al., 2012) که این بررسی در جهت تأیید یافته‌های تحقیق حاضر می‌باشد.

طی بررسی‌های آسیب‌شناسی بافتی در تیمار تری‌کلوروفن ($0/4 \text{ mg L}^{-1}$)، آسیب‌هایی از جمله کوتاه شدن تیغه‌های ثانویه، نکروز، هیپرپلازی در تیغه‌ها، به هم چسبیدگی تیغه‌ها، عارضه‌ی چماقی شدن تیغه‌های ثانویه، ادم در تیغه‌ی اولیه و تیغه‌های ثانویه در بافت آبشش مشاهده شد. نتایج Mataqueiro و همکاران (2009) نیز حاکی از وجود ادم، هیپرپلازی و نکروز در تیغه‌های آبششی ماهیان Pacu (*Piaractus mesopotamicus*) تحت تماس با تری‌کلوروفن بود (Mataqueiro et al., 2009). نتایج آسیب‌شناسی سایر محققین نیز با نتایج به دست آمده مشابه بود (Rao et al., 2006). به نظر می‌رسد نکروز یا مرگ سلول‌ها ممکن است به‌وسیله اتولیز یا تجزیه سریع به وقوع بپیوندد. اتولیز به‌وسیله آنزیم‌های خود سلول که در اثر مرگ سلولی در محیط پخش می‌شود ایجاد می‌گردد و این ترکیبات نه تنها خود سلول، بلکه موجب متلاشی شدن سایر سلول‌های مجاور نیز می‌گردد (Pourgholam et al., 2013). در تیمار تری‌کلوروفن و ویتامین C (تیمار ۳)، آسیب‌های بافت‌شناسی مشابه با تیمار تری‌کلوروفن (تیمار ۲)، مشاهده شد اما شدت ضایعات در آبشش‌های تیمار تری‌کلوروفن (تیمار ۲)، نسبت به دیگر تیمارها شدیدتر بود. تحقیقات Issa و همکاران (2011)، نیز نشان داد که مکمل‌سازی جیره با ویتامین E نتوانسته نقش پیشگیرانه در برابر آسیب‌های ایجادی در بافت آبشش توسط سم کلرپیریفوس داشته باشد و تنها از میزان آسیب‌های وارده بر

این بافت تیلاپپای نیل (*Oreochromis niloticus*) کاسته است (Issa et al., 2011). نتایج آسیب‌شناسی بافت کبد تیمار تری-کلروفن در مطالعه حاضر، نشان‌دهنده‌ی آسیب‌هایی همچون وجود واکوئل چربی، تورم سلولی، خون‌ریزی شدید و از بین رفتن سلول‌های کبدی بود. بررسی‌های Deka و Mahanta (2012)، نشان داد که تماس گربه ماهی اشلمبو (*Heteropneustes fossilis*) با سم ارگانوفسفره مالاتیون، منجر به نکروز شدید و پیشرفته‌ی سلول‌های کبدی به همراه افزایش تراکم بافت پیوندی گردید (Deka and Mahanta, 2012). Pourgholam و همکاران (2013)، نیز پرخونی، خون‌ریزی، دژتراسیون واکوئلی و نکروز عمومی را طی تحقیقات خود در بافت کبد ماهی آمور (*Ctenopharyngodon idella*) مورد تماس با دیازینون، گزارش دادند. در بررسی آن‌ها مشابه با تحقیق حاضر، خون‌ریزی در بافت کبد در تمامی تیمارهای حاوی سم مشاهده شد، این حالت می‌تواند حاکی از مکانیسم دفاعی ماهی نسبت به میزان سم در خون باشد (Pourgholam et al., 2013). در بررسی حاضر، در تیمار تری کلروفن و ویتامین C، آسیب‌هایی همچون خون‌ریزی و نکروز سلول‌های کبدی مشاهده شد. شدت خون‌ریزی و نکروز سلول‌های کبدی در این تیمار، در مقایسه با تیمار تری کلروفن تنها، کمتر بود. تغییرات هیستوپاتولوژیک کبد ماهی بارب حلب دم قرمز (*Puntius altus*) طی تماس با کادمیوم و جیره‌ی دارای ویتامین C نیز دارای تشابه با تیمار کادمیوم بوده، علیرغم اینکه وجود ویتامین C از شدت تغییرات وارده کاسته بود (Jiraungkoorskul et al., 2006). درحالی‌که یافته‌های Dubey و همکاران (2014)، نشان داد که تغییرات پاتولوژیکی ایجاد شده در کبد گربه ماهی راه رونده (*Clarias batrachus*) توسط سم دیمتوات، با جیره‌ی دارای ویتامین C بهبود یافته بودند (Dubey et al., 2014). با توجه به حساسیت سیستم آنتی‌اکسیدانی ماهیان و نیز با توجه به تأثیرپذیری بافت‌های حساسی مانند آبشش و کبد ماهیان در برابر سموم ارگانوفسفره مورد استفاده در کشاورزی، به نظر می‌رسد تغییرات بافتی و آنزیمی مورد بررسی در این مطالعه نه تنها در بررسی مسمومیت‌های حاصله از استفاده از سموم بلکه در کنار سایر بررسی‌ها بتوانند به‌عنوان بیومارکرهای آلودگی محیط زیست ماهی و سایر آبزیان به سموم مختلف ارگانوفسفره کاربرد مؤثری داشته باشند. لذا با توجه به اندازه‌گیری‌های آنزیمی و آسیب‌شناسی بافتی در مطالعه حاضر، به دلیل خاصیت آنتی‌اکسیدانی که در ویتامین C وجود دارد استفاده از این ویتامین در جیره غذایی باعث کاهش سمیت تری کلروفن در ماهی قزل‌آلای رنگین‌کمان می‌شود.

منابع

- Ahmad, I., Hamid, T., Fatima, M., Chand, H.S., Jain, S.K., Athar, M., Raisuddin S. 2000. Induction of hepatic antioxidants in freshwater catfish (*Channa punctatus Bloch*) is a biomarker of paper mill effluent exposure. *Biochimica et Biophysica Acta*. 1523(1): 37-48.
- Ali, M., Mirvaghefi, A.R., Asadi F. 2015. Effects of vitamin E, selenium and vitamin C on various biomarkers following oxidative stress caused by diazinon exposure in rainbow trout. *Ege Journal of Fisheries and Aquatic Sciences*. 32(3): 151-158.
- Altuntas, I., Delibas, N., Doguc, D., Ozmen, S. 2003. Role of reactive oxygen species in organophosphate insecticide phosalone toxicity in erythrocytes in vitro. *Toxicology in Vitro*. 17: 153-57.
- Amin, K.A., Hashem, K.S. 2012. Deltamethrin-induced oxidative stress and biochemical changes in tissues and blood of catfish (*Clarias gariepinus*): antioxidant defense and role of alpha-tocopherol. *BMC Veterinary Research*. 45: 1-8.
- Attia, A.M., El-Demerdash, F.M. 2002. Potent protective effects of melatonin on cypermethrin induced oxidative damage in rats in vivo. *Journal Pest Control Environmental Science*. 10: 91-104.
- Deka, S., Mahanta, R. 2012. A Study on the Effect of Organophosphorus Pesticide Malathion on Hepato-Renal and Reproductive Organs of *Heteropneustes fossilis* (Bloch). *The Science Probe*. 1(1): 1-13.
- Dubey, S., Shrivastava, R., Chouhan, R., Raghuvanshi, A., Shrivastava, V.K. 2014. Ameliorative role of vitamin-C against Dimethoate toxicity in air breathing fish, *Clarias batrachus* (LINN.). *Global journal of bio-science and biotechnology*. 3(1): 46-50.

- Ellman, G.L., Courtney, K.D., Andres, J.R.V., Featherstone, R.M. 1961. A new and rapid colorimetric determination of acetylcholinesterase activity. *Biochemical Pharmacology*. 7: 88–95.
- Eslamloo, K.h., Akhavan, S.R., Jamalzad Fallah, F., Henry, M.A. 2014. Variations of physiological and innate immunological responses in goldfish (*Carassius auratus*) subjected to recurrent acute stress. *Fish and Shellfish Immunology*. 37(1): 147-53.
- Eto, M., Zweig, G. 2018. *Organophosphorous pesticides: organic and biological chemistry*. CRC Press, Taylor and Francis Group, 387 p.
- Ghorbani Taherdehi, F., Nikraves, M.R., Jalali, M., Fazel, A.R. 2016. Evaluating the protective effects of vitamin C on serum and erythrocyte cholinesterase activity of male rats exposed to malathion. *Journal of Electronic Physician*. 8(7): 2633-2638.
- Guimaraes, A.T.B., Silva de Assis, H.C., Boeger, W. 2007. The effect of trichlorfon on acetylcholinesterase activity and histopathology of cultivated fish *Oreochromis niloticus*. *Ecotoxicology and Environmental Safety*. 68: 57–62.
- Halliwell, B., Gutteridge, J.M.C. 1990. The antioxidants of human extracellular fluids. *Archives of Biochemistry and Biophysics Journal*. 280(1): 1–8.
- Hoffmann, U., Papendorf, T. 2006. Papendorf T. Organophosphate poisonings with parathion and diamethoate. *Intensive Care Medicine*. 32: 464–68.
- Issa, A.M., Gawish, A.M., Esmail, G.M. 2011. Histological Hazards of Chlorpyrifos Usage on Gills and Kidneys of *Tilapia nilotica* and the Role of Vitamin E Supplement in Egypt. *Life Science Journal*. 8(4): 113-123.
- Jiraungkoorskul, W., Sahaphong, S., Kangwanransan, N., Kim, M.H. 2006. Histopathological study: the effect of ascorbic acid on cadmium exposure in fish (*Puntius altus*). *Journal of Fisheries and Aquatic Science*. 1(2): 191-199.
- Jokanovic, M. 2001. Biotransformation of organophosphorus compounds. *Toxicology*. 166: 139–160.
- Kan, Y., Ipek Cengiz, E., Ugurlu, P., Yanar, M. 2012. The protective role of vitamin E on gill and liver tissue histopathology and micronucleus frequencies in peripheral erythrocytes of *Oreochromis niloticus* exposed to deltamethrin. *Environmental Toxicology and Pharmacology*. 34: 170–179.
- Keramati, V., Jamili, Sh., Ramin, M. 2010. Effect of catalaz antioxidant Enzyme activity in liver tissue of *Rutilus rutilus*. *Journal of Fisheries and Aquatic Science*. 5(5): 368-376.
- Lopes, R.B., Paraiba, L.C., Ceccarelli, C.S, Tornisielo, V.L. 2006. Bioconcentration of trichlorfon insecticide in pacu (*Piaractus mesopotamicus*). *Chemosphere*. 64(1): 56–62.
- Mataqueiro, M.I., Nakaghi, L.S.O., de Souza, J.P., da Cruz, C., de Oliveira, G.H., Urbinati, E.C. 2009. Histopathological changes in the gill, liver and kidney of pacu (*Piaractus mesopotamicus*, Holmberg, 1887) exposed to various concentrations of trichlorfon. *Journal of Applied Ichthyology*. 25: 124–127.
- Mdegela, R.H., Mosh, R.A., Sandvik, M., Skaare, J.U. 2010. Assessment of acetylcholinesterase activity in *Clarias gariepinus* as a biomarker of organophosphate and carbamate exposure. *Ecotoxicology*. 19: 855-863.
- Mishra, A., Meshram, L., Chubey, K. 2014. Study of lethal effects of pesticides (Trichlorfon) on fish *Heteropneustis fossilis*. *Journal of Industrial Pollution Control*. 30(2): 293-295.
- Moreau, R., Dabrowski, K., Czesny, S., Chila, F. 1999. Vitamin C- Vitamin E interaction in juvenile lake sturgeon (*Acipenser fulvescens*), a fish able synthesize ascorbic acid. *Journal of Applied Ichthyology*. 15: 205-257.
- Narra, M.R., Rajender, K., Reddy, R.R., Rao, J.V., Begum, Gh. 2015. The role of vitamin C as antioxidant in protection of biochemical and haematological stress induced by Chlorpyrifos in freshwater fish *Clarias batrachus*. *Journal of Chemosphere*. 132: 172-178.
- National Research Council (NRC). 1993. *Nutrient Requirements of Fish*. National Academy Press, Washington, DC, 114 p.
- Ozkan, F., Gunduz, S., Berkoz, M., Ozluer Hunt, A., Yalın, S. 2012. The protective role of ascorbic acid (vitamin C) against chlorpyrifos-induced oxidative stress in *Oreochromis niloticus*. *Fish Physiology and Biochemistry*. 38: 635–643.

- Pereira, B., Rosa, L.F., Safi, D.A., Bechara, E.J., Curi, R. 1995. Hormonal regulation of superoxide dismutase, catalase and glutathione peroxidase activities in rat macrophages. *Biochemical Pharmacology*. 50: 2093-2098.
- Pourgholam, R., Ghiyasi, M., Rezaei, M., Nasrollahzadeh, H., Saiedi, A.A., Safari, R., Behroozi, S.H., Pourgholam, M.A. 2013. Histopathological studies of some organs of Grass Carp (*Ctenopharyngodon idella*) exposed to sublethal concentrations of diazinon. *Journal of Mazandaran University of Medical Sciences*. 23(98): 322-326. (in Persian)
- Rao, J.V., Begum, G., Jakka, N.M., Srikanth, K., Rao, R.N. 2006. Sublethal effects of profenofos on locomotor behavior and gill architecture of the mosquito fish, *Gambusia affinis*. *Drug and Chemical Toxicology*. (29): 255–267.
- Roberts, R.J. 2001. *Fish Pathology*. 3rd edition. Philadelphia PA: W.B. Saunders. 457 p.
- Styer, L. 1993. *Textbook of Stryer Biochemistry*. 23th edition. New York, W.H. Freeman and Company. pp. 736-737.
- Tessier, L., Boisvert, J.L., Vought, L.B., Lacoursiere, J.O. 2000. Anomalies on capture nets of *Hydropsyche slossonae* larvae (Trichoptera; Hydropsychidae), a potential indicator of chronic toxicity of malathion (organophosphate insecticide). *Aquatic Toxicology*. 50: 125–139.
- Venturini, F.P., Moraes, F.D., Cortella, L.R.X., Rossi, P.A., Moraes G. 2015. Metabolic effects of trichlorfon (Masoten) on the neotropical freshwater fish pacu (*Piaractus mesopotamicus*). *Fish Physiology and Biochemistry*. 41: 299–309.
- Wexler, P. 2014. *Encyclopedia of toxicology*. 3th edition, Elsevier, Oxford, 5220 p.
- Xu, W., Liu W.B., Shao, X.P., Jiang, G.Z., Li X.F. 2012. Effect of Trichlorfon on hepatic lipid accumulation in *crassius auratus gibelio*. *Journal of Aquatic Animal Health*. 24: 185-194.
- Yoshimura, H., Endoh, Y.S. 2005. Acute toxicity to freshwater organisms of antiparasitic drugs for veterinary use. *Environment Toxicology*. 20: 60–66.