

اثر همولاکس در خنثی‌سازی سم گلایفوزیت از کبد ماهی زبرا دانیو (*Danio rerio*)

فاطمه قاسمی، محمد علی نعمت‌اللهی\*، علیرضا میرواقفی

گروه شیلات، دانشکده منابع طبیعی، دانشگاه تهران، کرج، ایران.

نوع مقاله:

کوتاه

چکیده

در این مطالعه به بررسی اثر داروی گیاهی همولاکس در خنثی‌سازی سم گلایفوزیت با غلظت ۵ mg/lit در بافت کبد پرداخته شده است. همچنین اثرات توأم سم و داروی گیاهی و اثرات هر یک به‌طور مجزا برای مدت ۱۰ روز در ماهی زبرا دانیو مورد بررسی قرار گرفته است. آزمایش‌های انجام شده شامل پنج تیمار و سه تکرار است. طبق نتایج به دست آمده از بافت کبد ماهی زبرا دانیو، اثرات هیستوپاتولوژیک گروه‌هایی که دارو مصرف کرده و با سم مواجهه داده شدند کمتر از گروه‌هایی است که با سم مواجهه داده شده و دارو مصرف نکردند.

کلمات کلیدی:

سم گلایفوزیت

ماهی زبرا

همولاکس

مقدمه

اکوسیستم‌های آبی به عنوان بزرگ‌ترین بخش محیط طبیعی همواره با تهدیدهایی نظیر محدودیت ژنتیکی و تنوع زیستی مواجه می‌باشند. آفت‌کش‌های مورد استفاده در کشاورزی می‌توانند از طریق آبیاری و بارندگی و انتقال از طریق نه‌های انحرافی وارد منابع آب سطحی شده و باعث آلودگی این اکوسیستم‌ها شوند و در نتیجه اثرات ناخوشایندی را هم به‌طور غیرمستقیم از طریق اثر بر روی محصولات کشاورزی و ورود به زنجیره غذایی و هم به‌طور مستقیم از طریق اثر بر روی سلامتی افرادی که در نزدیکی این منابع زندگی می‌کنند، ایجاد کنند (Ward *et al.*, 2000). داده‌های مربوط به سمیت ناشی از استعمال آفت‌کش‌ها و تأثیر آن بر روی موجودات غیر هدف مثل ماهی، به عنوان مینا و پایه‌ای برای سنجش و تعیین خطرات اکوتوکسیکولوژیک آفت‌کش‌ها بر روی سیستم‌های آبی می‌باشند (Gangolli, 1999).

گلایفوزیت علف‌کشی از گروه اسید فسفونیک (نمک ایزوپروپیل آمین) و با فرمول مولکولی  $C_3H_8NO_5P$  است و به مقدار زیادی در حوزه‌های کشاورزی در همه جهان مورد استفاده قرار می‌گیرد. این ماده از طریق شاخ و برگ و ریشه جذب گیاه می‌شود (do Carmo Langiano and Martinez, 2008) و به نقاط رشد انتقال می‌یابد و عملکرد آنزیم‌های مختلف را مختل می‌کند. بر اساس مطالعات انجام شده مشخص شده است که گلایفوزیت، حتی پس از چهار ماه از استفاده، در اکوسیستم‌های آبی یافت می‌شود و می‌تواند اثرات مضر بر اکوسیستم‌ها داشته باشد (Khodadadi *et al.*, 2010). گلایفوزیت به شدت توسط خاک جذب می‌شود و با وقوع بارندگی و جاری شدن رواناب، می‌تواند باعث شسته شدن محدود آن و وارد شدن به رودخانه‌ها شود (Borggaard, 2008). با توجه به اینکه آبزیان دارای سطوح تماس فیزیولوژیک بالا از جمله خون در آبشش با آب می‌باشند، بنابراین سموم سریعاً از طریق آبشش جذب خون شده و وارد اندام‌هایی مانند کبد، کلیه و گناد و برخی از اندام‌های دیگر می‌گردد (Lashidani *et al.*, 2008).

\* نویسنده مسئول، پست الکترونیک: malahi@ut.ac.ir

همولاکس فرآورده‌های کاملاً طبیعی و ترکیبی از گیاهان، هلیله زرد (*Terminalia citrine roxb*)، بلیله (*Terminalia bellirica*)، هلیله سیاه (*Terminalia chebula*) و آمله (*Phyllanthus embica*) است. این فرآورده دارویی در پاک‌سازی عمومی بدن، سم‌زدایی کبد و رفع خستگی‌های مزمن در انسان مفید می‌باشد. در این مطالعه به بررسی اثر داروی گیاهی همولاکس در خنثی‌سازی سم گلایفوزیت با غلظت ۵ mg/lit در بافت کبد پرداخته شده است. همچنین اثرات توأم سم و داروی گیاهی و اثرات هر یک به‌طور مجزا برای مدت ۱۰ روز در ماهی زبرا دانیو مورد بررسی قرار گرفته است.

## مواد و روش‌ها

### تهیه و نگهداری ماهیان

تعداد ۱۶۰ قطعه ماهی زبرا دانیو از یک مرکز توزیع ماهیان تزئینی در تهران خریداری شده و درون مخزن پلاستیکی حاوی اکسیژن قرار داده و به کارگاه پرورش لارو گروه شیلات دانشکده منابع طبیعی دانشگاه تهران واقع در کرج منتقل شدند. پس از انتقال برای جلوگیری از استرس، یکسان‌سازی دما و آب به آرامی صورت گرفت. سپس هر ۱۰ عدد ماهی در داخل تانک‌هایی با ابعاد (۱۹ × ۳۸ × ۴۰) cm (ارتفاع × عرض × طول) با حجم آب ۱۱ لیتر و ارتفاع آب ۲۰ سانتی‌متر قرار گرفتند و قبل از شروع آزمایش اصلی، به منظور سازگاری، به مدت ۳ روز در این مخازن قرار داده شدند. شرایط کیفی آب و میزان تغذیه و سایر پارامترها در این مدت در هر ۱۵ آکواریوم یکسان در نظر گرفته شدند. دما در طول دوره آزمایش ۱ ± ۲۶ درجه سانتی‌گراد و دوره نوری ۱۰ ساعت تاریکی و ۱۴ ساعت روشنایی و pH آب در محدوده ۸/۵ - ۷/۵ حفظ شد. هوادهی با استفاده از سنگ‌های هواده در طول شبانه‌روز انجام گرفت. ماهیان در طول این مدت ۲ بار در روز به میزان ۰.۳٪ وزن بدن با غذای پلت غذادهی شدند.

### دز مورد استفاده داروی گیاهی همولاکس و سم

استفاده داروی گیاهی در این آزمایش بر اساس میزان استفاده آن در انسان و بر اساس مقدار غذای مصرفی بوده است. میزان داروی مصرفی در انسان به ازای هر وعده غذایی دو قرص به وزن ۱.۳ گرم است. میزان دزهای مورد استفاده در این آزمایش نصف دز مورد استفاده در انسان در یک تیمار و یک چهارم آن در تیمار دیگر است. میزان دز سم گلایفوزیت، در کل تیمارهای دارای سم، ۵ mg/lit بود.

### تیمارها

تیمارهای آزمایش انجام شده در جدول ۱ ارائه شده است.

جدول ۱. شماره و نوع تیمارهای آزمایش آورده شده است.

شماره تیمار	نوع تیمار
۱ (کنترل)	بدون اثر سم و نیز بدون خوراندن دارو
۲	مواجهه ماهیان با سم گلایفوزیت با غلظت ۵ mg/lit
۳	مورد تغذیه با ۰/۴۸ گرم از داروی گیاهی همولاکس (حد وسط تیمار ۴ و ۵)
۴	مورد تغذیه با ۰/۳۲ گرم از داروی گیاهی همولاکس و مواجهه با سم گلایفوزیت با غلظت ۵ mg/lit
۵	مورد تغذیه با ۰/۶۵ گرم از داروی گیاهی همولاکس و مواجهه با سم گلایفوزیت با غلظت ۵ mg/lit

### مراحل انجام آزمایش و بافت‌شناسی

پس از انجام مراحل سازگاری، ماهیان دو تیمار کنترل و سم با غذای پلت معمولی و ماهیان سه تیمار دیگر به مدت ۱۷ روز با غذای پلت مخلوط شده با داروهای گیاهی که در هر یک از تیمارها دز مشخصی را داشت، مورد تغذیه قرار گرفتند. تیمارهایی

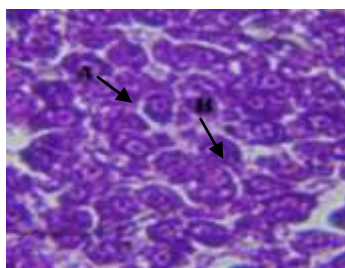
که با ۰/۳۲ و ۰/۶۵ گرم از دارو مورد تغذیه قرار گرفتند، در روز هفتم تغذیه با دارو، توسط سم گلایفوزیت با غلظت ۵ mg/lit مورد مواجهه قرار گرفتند. نمونه‌برداری از تیمارها برای بافت‌شناسی در روز دهم مواجهه با سم صورت گرفت، به این صورت که از هر یک از تکرارها سه عدد ماهی، به صورت کاملاً تصادفی خارج شد و در محلول گل میخک با غلظت ۵۰۰ mg/lit بی‌هوش شد و بعد از خارج نمودن بافت کبد، در محلول بوئن فیکس و با روش استاندارد، بافت‌گیری از نمونه‌ها با مقاطع ۶ میکرومتری تهیه و در انتها با روش هماتوکسیلین - اتوزین، رنگ‌آمیزی شدند.

مقاطع بافتی آماده شده به منظور مطالعه هیستوپاتولوژیک با استفاده از میکروسکوپ نوری و با بزرگنمایی‌های متفاوت بررسی و تصاویر مناسبی توسط دوربین دیجیتال نصب شده بر روی میکروسکوپ گرفته شد.

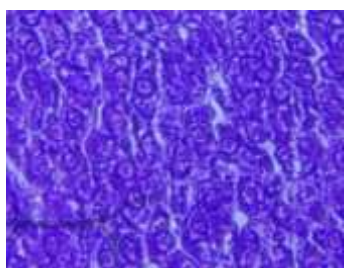
برای بررسی اثرات دارو و سم، از مقایسه بافته‌ای مورد نظر با نمونه‌های شاهد استفاده شد و برای بیان ضایعات ایجاد شده و شدت آن‌ها در هر نمونه از علائم ( + ، ++ ، +++ ، +++) و در مواردی که تغییری در بافت ایجاد نشده بود از علامت (-) استفاده شد (Przybyl *et al.*, 2006).

### نتایج

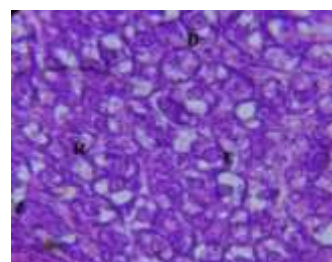
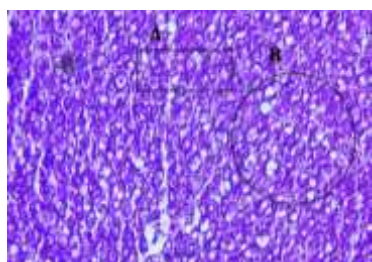
طی دوره آزمایش، مرگ و میری در میان ماهیان مشاهده نگردید. در نمونه‌های کبد ماهیان گروه‌های کنترل ضایعه هیستوپاتولوژیک شامل پیکنوز هسته، واکوئولاسیون و نکروز به مقدار بسیار جزئی مشاهده شد که مقادیر مشاهده شده در حالت طبیعی نیز به مقدار جزئی وجود داشته و غیرطبیعی نمی‌باشد و به‌طور کلی سلول‌های هیپاتوسیت حالت طبیعی و معمولی داشتند. نتایج حاصل از بررسی اثرات سم گلایفوزیت بر بافت کبد ماهی زبرا دانیو در بین تیمارهای مواجهه داده شده با سم شامل نکروز سلولی، پیکنوز هسته، واکوئولاسیون و رکود صفراوی است که شدیدترین اثرات دیده شده واکوئولاسیون و نکروز سلولی می‌باشد (اشکال ۱-۴).



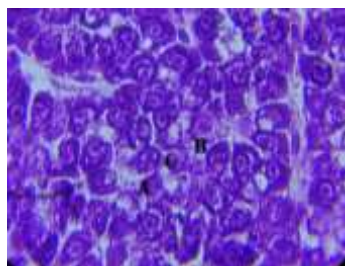
شکل ۱. ساختار کبد ماهی زبرا دانیو گروه کنترل. (A) هیپاتوسیت. (B) سینوزوئید (X ۱۰۰۰)



شکل ۲. ساختار کبد ماهی زبرا دانیو تغذیه شده با داروی گیاهی همولاکس یک و نیم دز



شکل ۳. الف. ساختار کبد ماهی زبرا دانیو در تیمار سم گلایفوزیت ۵ mg/lit (A) رکود صفراوی (B) واکوئولاسیون سلولی (C) نکروز سلولی (D) پیکنوز هسته سلول. ب. ساختار کبد ماهی زبرا دانیو در تیمار سم گلایفوزیت ۵ mg/lit (A) واکوئولاسیون سلولی، (B) نکروز سلولی



شکل ۴. ساختار کبد ماهی زبرا دانیو در تیمار داروی گیاهی همولاکس دو دز + سم گلایفوزیت ۵ mg/lit (A) پیکنوزه شدن هسته سلول (B) نکروز سلولی (C) واکوئولاسیون سلولی.

بررسی بافت کبد در تیمار داروی گیاهی همولاکس ۰/۴۸ گرم، حالت طبیعی بافت کبد را نشان داد که مشابه حالت کنترل بوده و نشان دهنده بی خطر بودن داروی گیاهی همولاکس برای بافت کبد در دز مورد استفاده می باشد (شکل الف ۳). همان طور که در جدول ۲ مشاهده می شود، هر چه میزان دارو در تیمارهای دارای سم افزایش یافته، اثرات ناشی از سم نیز به مراتب کاهش می یابد و مقایسه بافت کبد تیمار دارای سم گلایفوزیت با غلظت ۵ mg/lit با تیمارهای دارای سم و تغذیه شده با داروی گیاهی، حاکی از این مطلب است (اشکال ۱-۴).

در نمونه های تیمارهایی که در طول انجام آزمایش با ۰/۳۲ و ۰/۶۵ گرم داروی گیاهی همولاکس، مورد تغذیه قرار گرفته و با سم گلایفوزیت ۵ mg/lit مواجهه داده شدند، مقدار و تعداد عارضه های بافت شناسی مشاهده شده، در کل کمتر از نمونه های تیمار سم گلایفوزیت با غلظت ۵ mg/lit بود. در تیمار مورد تغذیه با ۰/۳۲ گرم داروی گیاهی همولاکس که با سم گلایفوزیت مواجهه داده شد عارضه های مشاهده شده شامل: پیکنوزه شدن هسته، واکوئولاسیون سیتوپلاسم و نکروز سلولی بود که هر سه عارضه کمتر از مقدار دیده شده در گروه سم بودند. در نمونه های تیمار مورد تغذیه با ۰/۶۵ گرم داروی گیاهی همولاکس و مواجهه داده شده با سم گلایفوزیت ۵ mg/lit، عارضه های مشاهده شده کمتر از تیمار سم گلایفوزیت بود و این عارضه ها شامل: پیکنوزه شدن هسته، واکوئولاسیون سیتوپلاسم و نکروز سلولی بود که عوارض واکوئولاسیون و نکروز کمتر از تیمار مورد تغذیه با ۰/۳۲ گرم داروی گیاهی بود و این نشان می دهد که هر چه مقدار داروی گیاهی همولاکس در تیمارهای آزمایشی افزایش پیدا کرده است، مقدار عارضه ها نیز از متوسط به کم، کاهش پیدا می کند.

#### جدول ۲. خلاصه اثرات هیستوپاتولوژی کبد ماهی زبرا دانیو در معرض ۵ تیمار مختلف سم و دارو.

منفی (-)، حضور دارد (+)، کم (++)، متوسط (+++)، زیاد (++++)، خیلی زیاد (+++++).

۱ دز = ۰/۳۲ گرم، ۱/۵ دز = ۰/۴۸ گرم، ۲ دز = ۰/۶۵ گرم

کنترل	داروی ۱/۵ دز	سم گلایفوزیت ۵ mg/lit با غلظت	سم گلایفوزیت با غلظت ۱+۵mg/lit دز دارو	سم گلایفوزیت با غلظت ۲+۵ mg/lit دز دارو
+	-	++	+	+
+	+	++++	+++	++
+	+	++++	+++	++
-	-	-	-	-
-	-	+	-	-

#### بحث

آلودگی اکوسیستم های آبی سبب واکنش بیوشیمیایی در بدن موجود زنده شده و تغییرات ریختی را حداقل در سطح سلولی ایجاد می نماید. این آلودگی ها را می توان از طریق بررسی تغییرات هیستوپاتولوژیک پایش نمود (Roncarati et al., 2006). بنابراین تغییرات هیستوپاتولوژیک می توانند به عنوان شاخص هایی از اثرات آلاینده های مختلف بر موجودات و از جمله ماهیان مورد استفاده قرار گرفته و از آن ها جهت ارزیابی وضعیت سلامت ماهیان استفاده شود (Shapouri et al., 2009).

بافت کبد از جمله بافت‌های متابولیکی مهمی است که در فعل و انفعالات بدن و مسمومیت زدایی مواد زائد نقش بسزایی دارد. چرا که کبد علاوه بر تجمع و ذخیره فلزات، محلی برای بررسی تأثیرات پاتولوژیک در رابطه با آلودگی‌ها می‌باشد (Wong *et al.*, 2001).

به همین دلیل کبد شاخص ارزشمندی جهت تعیین سمیت مواد میکروبی و شیمیایی موجود در آب بوده و مطالعات کبدی به عنوان روش‌های کارآمدی برای بررسی اثرات سموم و پاتوژن‌های محیط‌های آبی بر جانوران آبی استفاده می‌شوند (Fernandes and Mazon, 2008). به عنوان مثال Paris-Palacios و همکاران (۲۰۰۰) مطالعاتی بر روی ماهی *Brachydanio rerio* انجام داده و مشاهده کردند که کلراید روی ( $ZnCl_2$ ) سبب تغییر شکل در هسته‌های سلول‌های کبدی می‌شود. در مطالعه‌ای که توسط Mohammad Nejad Shamoshaki و همکاران (۲۰۱۳) انجام شد، بررسی غلظت تحت حاد دیازینون بر بافت کبد مولدین نر ماهی سفید اثرات هیستوپاتولوژیکی در برداشت.

سمیت مواد شیمیایی بر روی ارگان‌سم‌های آبی تحت تأثیر دما، pH، اکسیژن محلول، اندازه و سن، نوع گونه، کیفیت آب، غلظت و فرمولاسیون ماده شیمیایی قرار می‌گیرد (Kumar *et al.*, 2009). بر اساس نتایج آزمایشی ۱۴ روزه که توسط Neskovic و همکاران (۱۹۹۶) انجام شد، سم گلايفوزیت باعث تغییرات هیستوپاتولوژی در بافت‌های آبشش، کلیه و کبد ماهی کپور (*Cyprinus carpio*) در مقایسه با گروه کنترل شد.

بر اساس تحقیقی که توسط Mohaghegh Montazeri و همکاران در سال ۲۰۱۲ انجام شد، علف‌کش گلايفوزیت به علت جذب در خون ماهی به عنوان یک استروژن طبیعی مقادیر تستوسترون را به طرز چشم‌گیری کاهش داد. در این آزمایش در نمونه‌های تیماری که با ۰/۴۸ گرم داروی گیاهی همولاکس تغذیه شدند، هپاتوسیتها حالت طبیعی و مشابه حالت کنترل را داشتند که نشان‌دهنده این است که داروی گیاهی همولاکس، در دز مورد استفاده هیچ‌گونه اثرات بد و غیرطبیعی بر روی سلول‌های کبدی نداشته است.

همان‌طور که در این آزمایش نشان داده شد در تیمار مواجهه داده شده با سم گلايفوزیت ۵ mg/lit عارضه‌های بافتی نظیر: پیکنوز شدن هسته، واکوئولاسیون سیتوپلاسم، نکروز سلولی و رکود صفراوی مشاهده شد که فراوان‌ترین عارضه واکوئولاسیون سیتوپلاسم و نکروز سلولی می‌باشد. در مطالعه‌ای که توسط Jiraungkoorskul و همکاران (۲۰۰۲) به منظور بررسی اثرات هیستوپاتولوژیکی سم گلايفوزیت بر کبد ماهی نیل تیلاپیا (*Oreochromis niloticus*) انجام شد اثرات مشابهی شامل واکوئولاسیون هپاتوسیت و پیکنوز هسته مشاهده گردید.

در مطالعه‌ای که بر روی ماهی *Prochilodus lineatus* انجام شد ماهیان مواجهه داده شده با سم گلايفوزیت با غلظت ۱۰ mg/lit افزایش فعالیت کاتالاز کبد و افزایش غلظت گلوکز که نشان‌دهنده پاسخ ویژه به استرس است را نشان دادند (do Carmo Langiano and Martinez, 2008). در ماهی *Corydoras paleatus* مواجهه با سم گلايفوزیت در دوره‌های زمانی کوتاه (۳ و ۶ و ۹ روزه) و غلظت مواجهه کم (۳/۲۰ و ۶/۶۷ میکروگرم بر لیتر) تخریب بالای DNA در سلول‌های خونی و کبدی را نشان داد (Ghisi and Cestari, 2013).

در کل بر اساس مشاهدات این آزمایش، در قسمت بافت‌شناسی داروی گیاهی همولاکس هیچ‌گونه اثر مضر روی بافت کبد ماهی زبرا دانیو نداشته و تا حدودی نیز قادر به از بین بردن عارضه‌های ناشی از سم گلايفوزیت ۵ mg/lit در بافت کبد ماهی زبرا دانیو بوده است.

## منابع

- Borggaard, O.K., Gimsing, A.L. 2008. Fate of glyphosate in soil and the possibility of leaching to ground and surface waters: a review. *Pest Management Science*. 64(4): 441-456.
- do Carmo Langiano, V., Martinez, C. 2008. Toxicity and effects of a glyphosate-based herbicide on the Neotropical fish *Prochilodus lineatus*. *Comparative Biochemistry and Physiology*. 147: 222-231.
- Fernandes, M.N., Mazon, A.F. 2008. Environmental the neotropical fish *Prochilodus lineatus* exposed to diesel oil. *Ecotoxicology and Environmental Safety*. 69: 112-120.

- Gangolli, S.D. 1999. The dictionary of toxic substances and their effects. Edition, Royal Society of Chemistry. Second Edition, Revised edition. 1(A-B): 916.
- Ghisi, N.D.C., Cestari, M.M. 2013. Genotoxic effects of the herbicide Roundup® in the fish *Corydoras paleatus* (Jenyns 1842) after short term, environmentally low concentration exposure. *Environmental Monitoring and Assessment*. 185: 3201 -3207.
- Jiraungkoorskul, W., Upatham, E., Kruatrachue, M. 2002. Histopathological effects of roundup, a glyphosate herbicide, on Nile tilapia (*Oreochromis niloticus*). *Science Asia*. 28: 121-127.
- Khodadadi, M., Samadi, M.T., Rahmani, A.R., Maleki, R., Allahresani, A., Shahidi, R. 2010. Determination of Organophosphorus and Carbamate Pesticides Residue in Drinking Water Resources of Hamedan in 2007. *Iranian Journal of Health and Environment*, 2(4): 250-257.
- Kumar, R., Nagpure, N.S., Kushwaha, B., Srivastava, S.K., Lakra, W.S. 2009. Investigation of the genotoxicity of Malathion to freshwater teleost fish *Channa punctatus* (Bloch) using the micronucleus test and comet assay. *Archives of Environmental Contamination and Toxicology*. 58: 123-130.
- Lashidani, M.F., Nezami, Sh., Kivan, A., Jamili, Sh., Falakroo, K. 2008. Effects of butachlor on density, volume and number of abnormal sperms in *Rutilus frisii kutum* 1901. *Research Journal of Environmental Science*. 3: 456-469.
- Mohammad nejad Shamoshaki, M., Soltani, M., Sharif Poor, A., Imanpoor, M. 2013. The effects of sublethal concentrations of diazinon influence the activity of serum enzymes adult males white fish. *Iranian Veterinary Journal*. 8(4): 94-101.
- Mohaghegh Montazeri, E., Farokhrouz, M., Zamini, A., Yousefi, E. 2012. The effect of the herbicide roundup on testosterone levels rainbow trout males (*Oncorhynchus mykiss*) in the southern Caspian Sea. *Journal of Wetlands Ecobiology*. 3(12): 51-57.
- Neskovic, N.K., Poleksic, V., Elezovic, I., Karan, V., Budimir, M. 1996. Biochemical and histopathological effects of glyphosate on carp, *Cyprinus carpio*. *Bulletin of Environmental Contamination and Toxicology*. 56 : 295-302.
- Paris-Palacios, S., Biagianti-Risbourg, S., Vernet, G. 2000. Biochemical and (ultra) structural hepatic perturbation of *Brachydanio rerio* (Teleostei, Cyprinidae) exposed to two sublethal concentrations of copper sulphate. *Aquatic Toxicology*. 50: 109-124.
- Przybyl, A., Ostaszewska, T., Mazurkiewicz, J., Wegner, A. 2006. The effect of experimental starters on morphological changes in the intestine and liver of common carp (*Cyprinus carpio* L.) larvae reared under controlled conditions. *Archives of Polish Fisheries*. 14(1): 67-83.
- Roncarati, A., Melotti, P., Dees, A., Mordenti, O., Angellotti, L. 2006. Welfare status of cultured seabass (*Dicentrarchus labrax* L.) and seabream (*Sparus aurata* L.) assessed by blood parameters and tissue characteristics. *International Aquatic Research*. 22(3): 225-234.
- Shapouri, M., Oryan, S., Esmaili Sari, A. 2009. The impact of Copper on histopathological point of gonad, liver and muscle tissues of *Cyprinus Carpio*. *Journal of Large Animal Clinical Science Research*. 3(7): 23-29.
- Ward, M.H., Nuckols, J.R., Weigel, S.J., Maxwell, S.K., Cantor, K.P., Miller, R.S. 2000. Identifying populations potentially exposed to agricultural pesticides using remote sensing and a geographic information system. *Environmental Health Perspectives*. 108(1): 5-12.
- Wong, C.K., Wong, P.P.K., Chu, L.M. 2001. Heavy metal concentrations in marine fishes collected from fish culture sites in Hong Kong. *Environmental Contamination and Toxicology*. 40: 60-69.