مجله بوم شناسی آبزیان

Journal homepage: http://jae.hormozgan.ac.ir

هیستوپاتولوژی کلیه، کبد و آبشش بچه ماهیان کپور(*Cyprinus carpio*) در مواجهه حاد با سولفات مس

محمد مازندرانی [۱*]، محمد سوداگر[۱]، سمیه نمرودی[۲]

[۱]گروه تکثیر و پرورش آبزیان، دانشکده شیلات و محیط زیست، دانشگاه علوم کشاورزی و منابع طبیعی گرگان

[۲] گروه محیط زیست، دانشکده شیلات و محیط زیست- دانشگاه علوم کشاورزی و منابع طبیعی گرگان

نوع مقاله:
پژوهشی

تاریخچه مقاله:
دریافت: ۹۳/۰۸/۲۴
اصلاح: ۹۳/۰۹/۲۰
پذیرش: ۹۳/۰۹/۲۵

کلمات کلیدی:
LC_{50}
مواجهه حاد
علایم کلینیکی
سولفات مس

چکیده

در این تحقیق اثرات بافت شناسی مواجهه حاد با سولفات مس در ۱۸۰ بچه ماهیان انگشت قد کپور مورد مطالعه قرار گرفت. به این منظور ماهیان گروه تیمار با دوز های ۲، ۴، ۶، ۸ و ۱۰ میلی گرم در لیتر در معرض سولفات مس به مدت ۴ روز قرار گرفتند. در طی این مدت علایم رفتاری و کلینیکی ماهیان ثبت گردید و به منظور بررسی های هیستوپاتولوژی از بافتهای کلیه، کبد و آبشش ماهیان در حال مرگ و تازه تلف شده نمونه برداری صورت پذیرفت و پس از تهیه مقطع و رنگ آمیزی هماتوکسیلین – ائوزین، نمونه ها مورد ارزیابی قرار گرفتند. میزان LC_{50} در این بررسی در طی ۴۸ و ۹۶ ساعت به ترتیب ۶/۳ mg/l و ۴/۹ mg/l برای بچه ماهیان کپور محاسبه گردید. در این بررسی در بافت‌های کلیه،کبد و آبشش تمام ماهیان گروه تیمار علایم آسیب بافتی ملایم تا شدید مشاهده گردید. شدت آسیب‌های بافتی مشاهده شده در تمام بافت‌ها با افزایش دوز و زمان سولفات مس افزایش یافت. بر اساس نتایج این تحقیق درمان با سولفات مس در دوزهای بالاتر از ۲ mg/l در مزارع بچه ماهیان کپور معمولی پیشنهاد نمی شود.

مقدمــه

پرورش ماهیان گرمابی در ایران عمدتاً به صورت چند گونه‌ای و شامل کپور ماهیان چینی و کپور معمولی است که در این میان کپور معمولی (*Cyprinus carpio*) از محبوبیت و قیمت بالایی برخوردار است (سالنامه آماری شیلات ایران، ۱۳۹۲). محیط پرورش استخر محیطی کاملاً متفاوت از محیط طبیعی ماهیان بوده و در نتیجه استرس زا می باشد. به همین دلیل همواره احتمال بروز آلودگی ها و بیماری در استخرهای پرورش به ویژه در استخرهای پرورش متراکم محتمل است. یکی از مشکلاتی که در مزارع پرورش ماهیان گرمابی به ویژه کپورماهیان در ماه های گرم تابستان ممکن است پیش بیاید شکوفایی جلبکی در استخرهای پرورش است که در صورت بروز منجر به تلفات بالای ماهیان می شود، این امر حتی در برخی از دریاچه های آب شیرین نیز در فصول گرم سال مشکل ساز می شود (Rose *et al.*, 1954). معمولاً یکی از داروهای مناسب در کنترل گیاهان و جلبک‌ها و ماکروفیت‌های مزارع آب شیرین سولفات مس است (Havens, 1994; Rowe and Prince, 1983; Bartley, 1967). این ماده توسط سازمان حفاظت محیط زیست آمریکا (USEPA) در آبزی پروری برای کنترل جلبک ها و فیتوپلانکتون‌های آبی مورد تائید قرار گرفته است (Straus and Tucker, 1993). به همین دلیل به صورت گسترده در آبزی پروری مورد استفاده قرار می‌گیرد، در عین حال ترکیبات مس به صورت گسترده برای کنترل حلزون‌های آب شیرین (که عمدتاً به عنوان میزبان واسط بسیاری از بیماری ها و انگل‌های زئونوز بوده) به خصوص در مناطقی که گزارش آلودگی بالا است، مورد استفاده قرار

* نویسنده مسئول، پست الکترونیک: mazandarani@gau.ac.ir

[Downloaded from jae.hormozgan.ac.ir on 2026-11-25]

[DOR: 20.1001.1.23222751.1394.5.1.2.3]

می گیرند (Al-Sabri, 1993; Winger *et al*., 1984; Rowe and Prince, 1983; NAS, 1977; Hasler, 1949). اگر چه مس به عنوان یکی از عناصر کمیاب ضروری در متابولیسم سلولی و عملکرد بسیاری از آنزیم ها نقش کاربردی دارد (Li *et al*., 1998; Baker, 1969)، اما در دوزهای بالاتر از نیاز بدن می تواند ایجاد مسمومیت کند، که میزان مسمومیت و علایم کلینیکی آن تحت تأثیر عواملی مانند سن ماهی، گونه ماهی، دمای آب ، pH، سختی آب، شرایط پرورش ماهی و میزان اکسیژن محلول می‌باشد (Perschbacher and Wurts, 1999; Eisler, 1998). معمولاً سولفات مس در دوزهایی که جلبک‌ها و حلزون‌های آبی را از بین می برد باعث تلفات ماهیان نمی شود (Eisler, 1998)، اما تعیین دوز دقیق درمانی بسیار مهم است به عنوان مثال این دارو در آب‌های باسختی پایین تر از ۵۰ mg/l بسیار سمی است و باید با احتیاط استفاده شود. مسمومیت با این فلز سنگین زمانی رخ می دهد که میزان مس موجود در آب پرورش بیشتر از ظرفیت فیزیولوژیکی خنثی کنندگی سم توسط ماهی باشد که منجر به اثرات نامطلوب و تغییرات بافت شناسی و رفتاری ماهی می شود (Pelgrom *et al*., 1995). در بسیاری از موارد به ویژه در مسمومیت تحت کشنده لزوماً علایم کلینیکی و رفتاری غیرطبیعی واضح ممکن است در ماهیان مشاهده نشود، که در چنین مواردی بررسی های پاراکلینیکی قادر است میزان آسیب های وارده را شناسایی کند. یکی از این روش های پاراکلینیکی بررسی های آسیب شناسی بافتی است که در بسیاری موارد می توان با پایش بافت‌هایی که در مسمومیت ها بیشتر در معرض آسیب قرار دارند وضعیت سلامت ماهی را چه در موارد مواجهه با مسمومیت کشنده و چه در موارد مسمومیت تحت کشنده مورد بررسی قرار داد. معمولاً میزان تغییرات و آسیب‌های بافتی در مسمومیت با مس بسته به دوز مواجهه، گونه ماهی، زمان مواجهه و شرایط فیزیکو شیمیایی آب متفاوت است (Paris-Palacios *et al*., 2000). با بررسی های پاراکلینیکی می توان میزان سمیت و آسیب رسانی داروها را تا حد زیادی ارزیابی نمود، لذا در این بررسی اثرات آسیب شناسی بافت‌های کلیه، کبد و آبشش در مسمومیت حاد سولفات مس مورد بررسی قرار گرفت.

مواد و روش‌ها

تهیه ماهی و شرایط پرورش

به منظور انجام آزمایش، تعداد ۱۸۰ عدد ماهی کپور معمولی (*Cyprinus carpio*) با میانگین وزنی ۳±۸ گرم از مراکز تکثیر و پرورش استان گلستان تهیه شده و انتقال آنها با روش استاندارد به محل انجام آزمایش صورت پذیرفت. ماهیان به ۱۸ آکواریوم با حجم آب ۵۰ لیتر منتقل شدند (در هر آکواریوم ۱۰ ماهی). بچه ماهیان به مدت ده روز به منظور سازگاری مورد پرورش قرار گرفتند. غذادهی در طی دوره پرورش دوبار در روز به میزان ۳٪ وزن بدن با غذای بیومار فرانسه (BioMare Co, France) صورت گرفت. در طی دوره پرورش دمای آب ۲ ± ۲۵ در جه سانتی گراد، ۰/۳ ± ۷/۴ = pH، و سختی تام برابر ۲۸۵ (میلی گرم در لیتر) ثبت گردید.

مواجهه دوز حاد سولفات مس و تعیین LC_{50}

به منظور تعیین میزان حساسیت ماهیان به سولفات مس یک گروه شاهد و ۵ گروه تیمار در سه تکرار در نظر گرفته شد. ماهیان گروه تیمار با دوزهای ۲ (تیمار ۱)، ۴ (تیمار ۲)،۶ (تیمار ۳)، ۸ (تیمار ۴) و ۱۰ (تیمار ۵) پی پی ام (mg/l) سولفات مس به مدت ۴ روز مواجهه داده شدند. به این منظور پس از محاسبه دوز مورد نظر دارو ابتدا سولفات مس ($CuSO_4$; Merck, Co, Germany) در ۴ لیتر آب حل شده و استوک اولیه تهیه گردید. سپس به آرامی به هر یک از آکواریوم‌های مورد مطالعه اضافه شد. در تمام گروه‌های مورد بررسی ۱۸ ساعت قبل از مواجهه و در طی زمان آزمایش غذادهی صورت نگرفت پس از مواجهه ماهیان تیمار و شاهد حداقل هر ۸ ساعت پایش شدند و تلفات گروه‌های مختلف ثبت گردید و بر اساس میزان تلفات در تیمارهای یاد شده میزان LC_{50} با کمک نرم افزار PROBIT برای زمان‌های مختلف مواجهه تعیین گردید.

بررسی‌های رفتاری و بافت شناسی

در طی زمان مواجهه، تلفات و علایم رفتاری و کلینیکی ماهیان مورد مطالعه به صورت روزانه ثبت گردید. به منظور بررسی‌های بافت شناسی، از آبشش، کلیه و کبد ماهیان در حال مرگ و یا تازه تلف شده نمونه برداری صورت گرفت. به این منظور نمونه‌های آبشش از دومین کمان آبششی، نمونه‌های کلیوی از دو سوم انتهایی کلیه و نمونه‌های کبدی از تمام بافت

[Downloaded from jae.hormozgan.ac.ir on 2026-11-25]

[DOR: 20.1001.1.23222751.1394.5.1.2.3]

کبد صورت پذیرفت. نمونه ها در فرمالین ۴٪ فیکس شده و پس از ۱۲ ساعت دوباره فرمالین نمونه ها تعویض شده و به آزمایشگاه ارسال گردید. در آزمایشگاه آماده سازی بافت‌های نمونه برداری شده با کمک دستگاه پروسسور بافتی (Shandon Duplex Processor ساخت کشور انگلستان) انجام گرفت. نمونه‌ها پس از آبگیری در الکل اتانول پارافینه شده و مقاطع ۵ میکرونی از بافت‌ها تهیه گردید. پس از چسباندن مقاطع بر روی لام به روش استاندارد هماتوکسیلین و ائوزین رنگ آمیزی شده و با میکروسکوپ نوری ۱۰۰۰× بر اساس کلیدهای شناسایی آسیب‌های بافتی مورد مطالعه قرار گرفتند (Roberts, 2012).

بررسی‌های آماری

نتایج حاصل از آزمایش در نرم افزار Excel دسته بندی شده و نتایج به صورت SD ± میانگین بیان گردید. میزان کشندگی و LC_{50} با نرم افزار PROBIT (Statistical Analysis Syastem Institute Inc. 1985) برای ۴۸ و ۹۶ ساعت محاسبه گردید.

نتایــج

علایم کلینیکی و رفتار شناسی

تمام ماهیان گروه تیمار پس از مواجهه با سولفات مس در ابتدا شروع به شنای فعال کرده و افزایش حساسیت به محرک‌های خارجی و افزایش محسوس حرکات آبششی در تمام تیمارها در مقایسه با گروه شاهد مشاهده گردید. ۶ ساعت پس از مواجهه، ترشح موکوس پوست ماهیان مواجه شده با سولفات مس نسبت به گروه شاهد افزایش داشت. در دوزهای مواجه شده با ۶، ۸ و ۱۰ (mg/l) سولفات مس پس از ۲۴ ساعت ماهیان بیشتر تمایل به کف نشینی و حرکت کمتر داشتند. اولین تلفات ۱۲ ساعت پس از مواجهه در تیمار مواجهه شده با غلظت mg/l ۱۰ سولفات مس ثبت گردید پس از آن تلفات در تمامی تیمارها به جز تیمار مواجهه شده با mg/l ۲ در طی روند ۹۶ ساعته مشاهده شد. در طی زمان آزمایش هیچ گونه تلفاتی در گروه شاهد رخ نداد. در نهایت بر اساس نتایج حاصل از بررسی با نرم افزار PROBIT میزان LC_{50} سولفات مس در طی ۴۸ و ۹۶ ساعت برای بچه ماهیان کپور به ترتیب mg/l ۶/۳ و mg/l ۴/۹ ثبت گردید.

یافته‌های بافت شناسی

در بررسی مقاطع بافتی هیچ گونه عارضه ای در ماهیان گروه شاهد مشاهده نگردید. اما در ماهیان گروه‌های تیمار مواجه شده با سولفات مس درجات متفاوتی از التهاب و نکروز آبشش قابل مشاهده بود. علایم شایع در بافت آبشش گروه‌های تیمار شامل پرخونی در لاملاهای ثانویه در تمامی ماهیانی که در ۲۴ ساعت اول تلف شدند. در عین حال درجات مختلفی از جداشدگی اپیتلیوم (Epithelial lifting) و نکروز در لاملاهای ثانویه در ماهیانی که در ۴۸، ۷۲ و ۹۶ ساعت پس از مواجهه تلف شدند مشاهده گردید. از جمله علایم دیگر قابل مشاهده هایپرپلازی(Hyperplasia) و مواردی از تلانژیکتازی (Telangiectasia) در لاملاهای ثانویه بود. در تیمار mg/l ۲ درجات خفیف‌تری از جداشدگی اپیتلیوم و هایپرپلازی نسبت به سایر گروه‌های تیمار ثبت شد. همچنین عارضه‌های یاد شده با افزایش دوز مواجهه سولفات مس از شدت بیشتری برخوردار بودند، به گونه ای که در تیمار مواجه شده با ۸ و ۱۰ (mg/l) سولفات مس عملاً کل اپیتلوم آبشش جدا شده و لاملاهای ثانویه کاملاً روند نکروز را نشان دادند. در بررسی مقاطع بافتی کبد در تیمار مواجه شده با mg/l ۲ سولفات مس علایم خفیف واکئوله شدن هپاتوسیت ها و پر خونی سینوزوئیدهای کبدی مشاهده گردید. اما در سایر تیمارهای مواجه شده با دوزهای بالاتر، این روند شدیدتر بود به گونه ای که در تیمار ۴ و ۵ نکروز وسیع هپاتوسیت‌های کبدی به همراه تجمع مراکز ملانوماکروفاژها و نیز در برخی نمونه‌ها تجمع سلول‌های گرانولار ائوزینوفیلیک (EGC) از علایم شایع قابل مشاهده بود. در بررسی مقاطع بافتی کلیه در گروه شاهد و تیمار۱ علایم پاتولوژیک خاصی مشاهده نگردید، اما در تیمار ۲ تا ۴ نکروز ملایم تا شدید توبول‌های کلیوی از علایم شایع قابل مشاهده بود به گونه ای که با افزایش دوز شدت نکروز توبول‌های کلیوی از شدت بالاتری برخوردار بود. از علایم دیگر تجمع اکسودا[1] در لومن توبول‌های کلیوی به همراه نفوذ سلول‌های آماسی در بافت بینابینی کلیه ها از علایم قابل مشاهده در

[1] Exudate

[Downloaded from jae.hormozgan.ac.ir on 2026-11-25]

[DOR: 20.1001.1.23222751.1394.5.1.2.3]

تیمارهای ۴ و ۵ بودند. در بررسی مقاطع بافتی نمونه‌های گروه شاهد عوارض آسیب شناسی بافتی تیپیک مشاهده نگردید (شکل ۱).

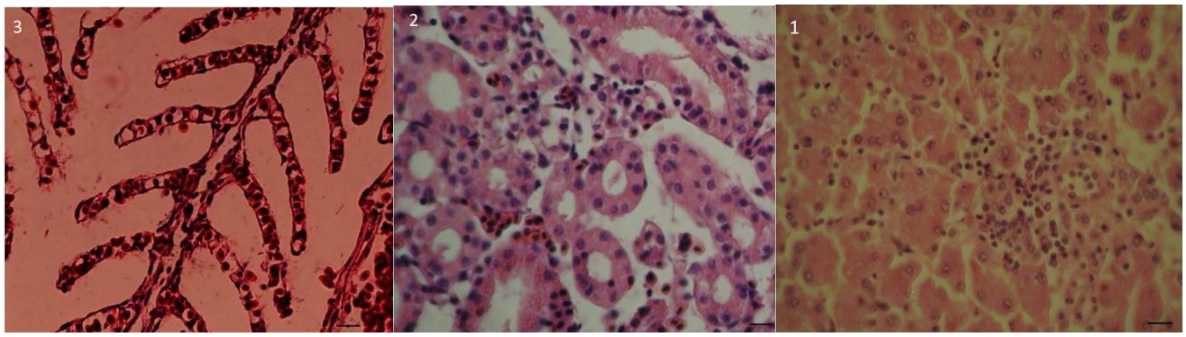

شکل ۱. مقاطع بافتی گروه شاهد (تصاویر ۳ -۱). تصویر ۱: بافت کبد نمونه شاهد- تصویر۲: بافت کلیه نمونه شاهد- تصویر۳: بافت آبشش نمونه شاهد .
Bar = 40µm

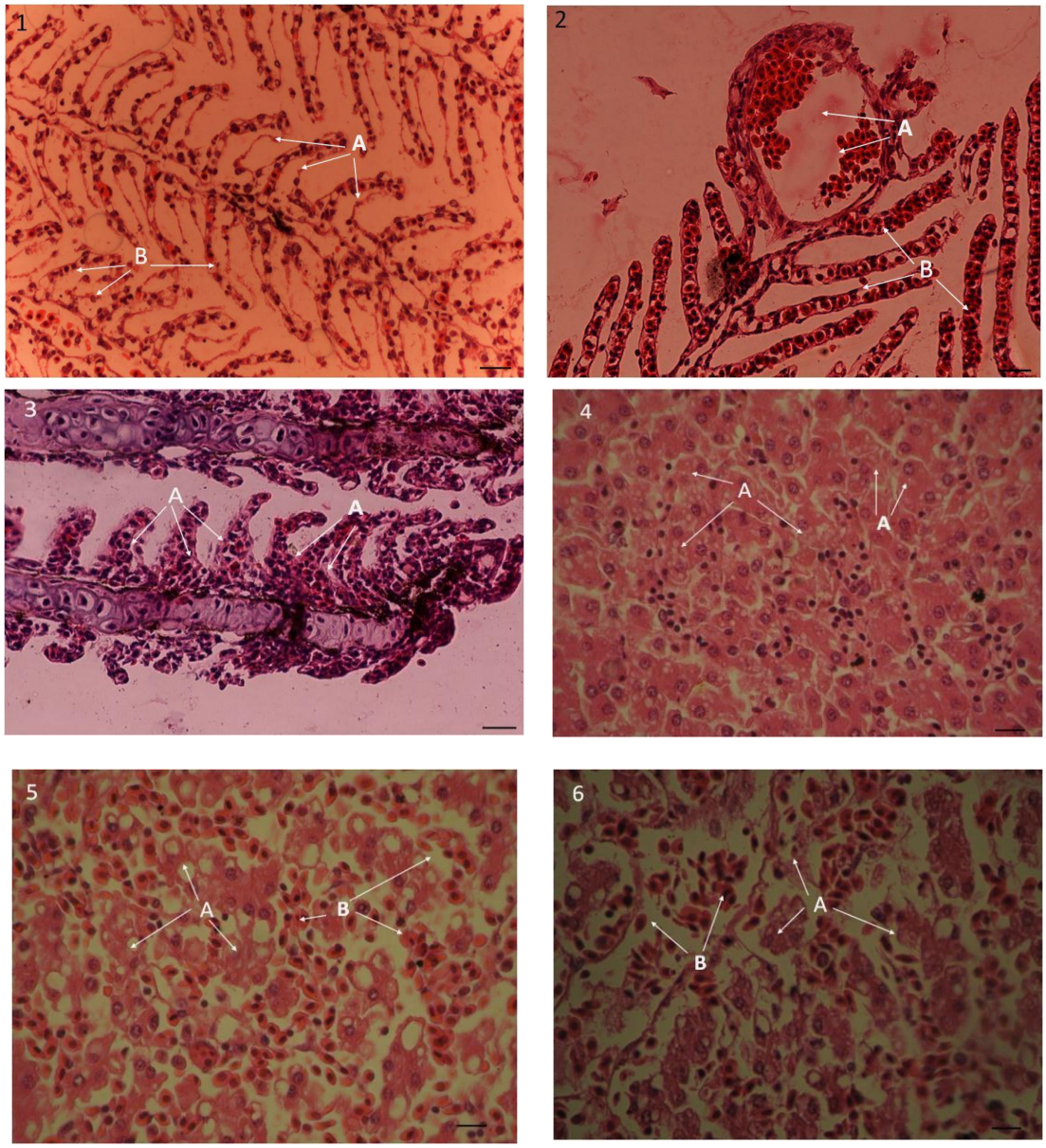

[Downloaded from jae.hormozgan.ac.ir on 2026-11-25]

[DOR: 20.1001.1.23222751.1394.5.1.2.3]

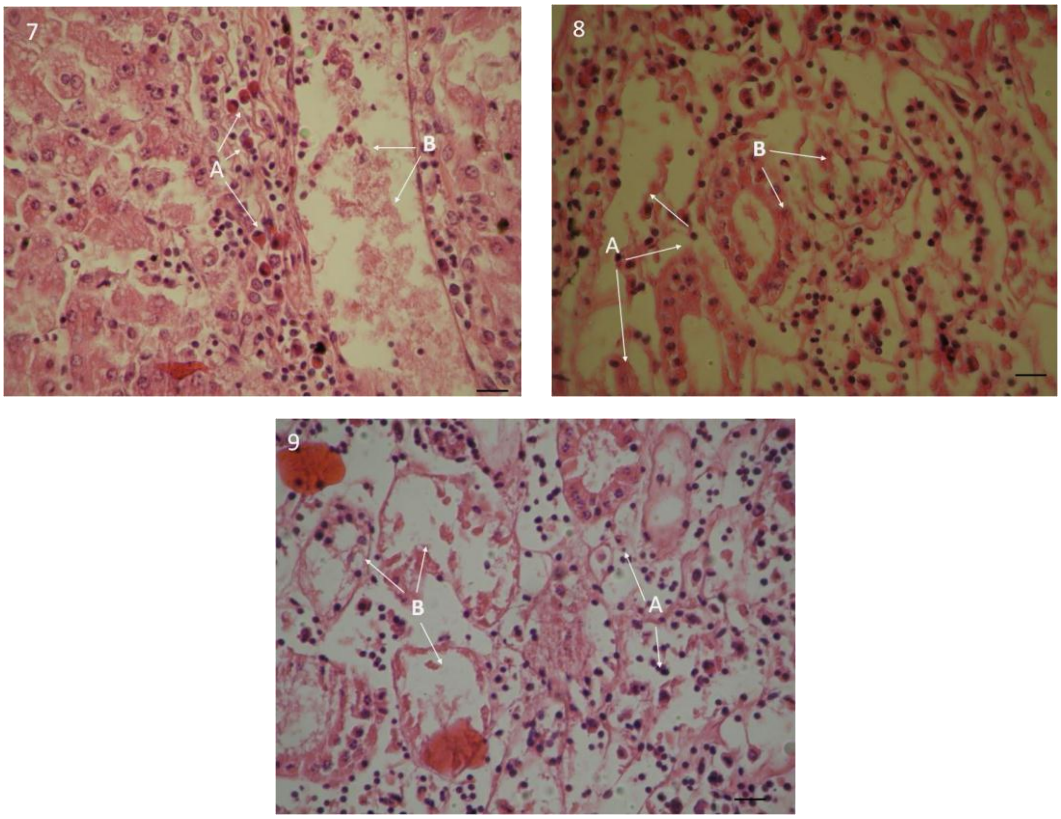

شکل ۲. تصاویر مقاطع بافتی مواجه شده با سولفات مس در بچه ماهیان کپور معمولی در سختی (mg/l) ۲۸۵ و دمای ^{o}C ۲+ ۲۵. بافت آبشش (تصاویر ۳-۱). تصویر۱: ادم و جداشگی بافت اپیتلیوم لاملهای ثانویه (A). آغاز روند نکروز در لاملهای ثانویه (B). تصویر۲: تلانژیکتازی (A)، پرخونی لاملهای ثانویه (B). تصویر۳: هایپرپلازی گسترده در لاملهای ثانویه (A). بافت کبد (تصاویر ۷-۴). تصویر۴: واکئولیزاسیون خفیف در هپاتوسیت‌های کبدی (A). تصویر۵: واکئولیزاسیون هپاتوسیت‌های کبدی (A) به همراه پرخونی سینوزوئیدهای کبدی (B). تصویر۶: نکروز گسترده در هپاتوسیت‌های کبدی (A) به همراه پرخونی در بافت کبد و سینوزوئیدهای کبدی (B). تصویر۷: نفوذ سلولهای ائوزینوفیلیک گرانولار EGC (A)، تجمع اکسودا در عروق خونی (B). بافت کلیه (تصاویر ۹-۸). تصویر۸: نکروز تبولهای کلیوی (A) و نکروز بافت بینابینی (B). تصویر۹: نکروز گسترده توبولهای کلیوی (B) و نکروز شدید بافت بینابینی به همراه نفوذ سلولهای آماسی (A). Bar = 40µm

بحث

مطالعات بافت شناسی یکی از راه‌های مؤثر در بررسی آسیب‌های وارد شده در مسمومیت ها می‌باشد. در رابطه با مسمومیت با مس مطالعات متعددی در گونه های مختلف ماهیان صورت گرفته است (Fernandes *et al*., 2007; Baker, 1969; Li *et al*., 1998; Patel and Bahadur 2010;). معمولاً آبشش اولین بافت در مواجهه با مسمومیت توسط فلزات سنگین و آلودگی ها است و مواجهه طولانی مدت منجر به جذب این آلاینده ها از طریق آبشش شده و اثرات آسیبی قابل مشاهده در این بافت را سبب خواهد شد (Perry and Laurent, 1993). در مطالعه حاضر در آبشش ماهیان مواجه شده با سولفات مس جداشدگی لایه اپیتلیوم لاملهای ثانویه و هایپرپلازی از واضح ترین علایم بافتی بود. نتایج مشابهی در برخی بررسی ها در مواجهه با سولفات مس در بافت آبشش در ماهی کپور و قزل آلای رنگین کمان گزارش شده است (Van *et al*., 2004; Deboeckm *et al*., 2001). ادم در آبشش ماهیان به حالتی اطلاق می شود که لایه اپیتلوم از سطح لاملهای ثانویه جدا می شود؛ در این حالت بین اپیتلیوم و عروق خونی فاصله می افتد در حقیقت این واکنش یک عمل دفاعی بوده و به این طریق ماهی سعی می کند تا از مسمومیت بیشتر در امان بماند (Arellano *et al*., 1999). هایپرپلازی نیز مانند ادم در آبشش ماهیان یکی از واکنش‌های دفاعی بدن در پاسخ به مسمومیت‌ها و آلاینده‌های مضر است که در بررسی‌های مختلف قابل مشاهده بوده است (Laurèn and McDonald 1985, Van *et al*., 2004). با افزایش مدت زمان مواجهه و یا افزایش دوز عامل مسمومیت

[Downloaded from jae.hormozgan.ac.ir on 2026-11-25]

[DOR: 20.1001.1.23222751.1394.5.1.2.3]

جداشدگی کامل بافت اپیتلیوم و نکروز در این بافت اتفاق می افتد. در بررسی حاضر نیز در بافت آبشش ماهیان در مواجهه با دوزهای بالاتر از ppm ۲ سولفات مس عملاً روند نکروز بسیار شدید بود. از طرفی هایپرپلازی و نکروز بافت آبشش روند تبادلات اکسیژنی بین خون و آب محیط پرورش را دچار اختلال می کند، بنابراین شاید بتوان علت مرگ ماهیان با دهان باز در مطالعه حاضر را تا حدی به این امر نسبت داد.

هپاتوسیت‌های کبدی و سلول‌های کلیوی در متابولیسم و غیرفعال سازی سموم نقش اساسی دارند در عین حال به دلیل خون‌رسانی بالای این بافت ها در صورت مسمومیت با فلزات سنگین بیشتر در معرض مواجهه با سموم قرار می گیرند و در نهایت اثرات آسیب شناسی در سلولهای این بافت ها نسبت به سایر بافت های داخلی سریع تر قابل مشاهده است. میزان این آسیب بسته به نوع مسمومیت، دوز مواجهه، گونه و سن ماهی، زمان مواجهه و شرایط فیزیکوشیمیایی آب پرورش متفاوت است (Paris-Palacios, 2000). لذا پایش و بررسی وضعیت آسیب سلول های کبدی و کلیوی یکی از روش های مناسب با حساسیت بالا برای شناسایی مسمومیت ماهیان و شرایط نا مناسب محیط آبی زندگی آنها است که می تواند به عنوان یک نشانگر زیستی برای شناسایی اولیه در مسمومیت آبزیان مورد استفاده قرار گیرد.

برای مسمومیت زایی سولفات مس در ماهیان در شرایط مختلف محیطی و گونه های مختلف گزارشات متعدد و پراکنده ای موجود است. به عنوان مثال Balambigai و Aruna در سال ۲۰۱۱ میزان LC_{50} سولفات مس را برای مدت ۷۲ ساعت در کپور معمولی ppm ۸ گزارش کردند. در بررسی دیگری میزان LC_{50} کلرید مس در ۹۶ ساعت برای ۴ گونه کپور ماهی *Labeo rohita*، *Cirrhinus mrigala* ، *Catla catla* و *Ctenopharyngodon idella* بین ۵/۱۷ تا ۱۵/۷۵ ppm متغیر بود در این بررسی بیشترین حساسیت در ماهی *C. idella* و کمترین حساسیت به کلرید مس در ماهی *rohita*. *L* گزارش شد (Kousar and Javed, 2012). در ماهی *Chana punctatus* در یک بررسی میزان LC_{50} در ۹۶ ساعت در دمای ۲۲ درجه سانتیگراد و سختی mg/l ۱۱۰به میزان mg/l ۳/۶ ثبت گردید. در این مطالعه مواجهه با دوز مزمن تحت کشنده به کم خونی ماکروسیتیک هایپوکرومیک در این ماهیان منجر شد (Singh *et al*., 2008). در بررسی Vutukuru و همکاران (۲۰۰۵) میزان ۹۶ ساعته LC_{50} برای ماهی *Esomus danricus* به میزان ppm ۵/۵ در سختی آب mg/l ۲۲۰ محاسبه کردند. در بررسی حاضر میزان دوز میانه کشنده برای بچه کپورماهیان در ۹۶ ساعت مواجهه با سولفات مس mg/l ۴/۹ محاسبه گردید که با گزارشات محققین یاد شده در گونه‌های مختلف همخوانی دارد. بر اساس بررسی برخی محققین به نظر می رسد آزادماهیان حساسیت بیشتری به مسمومیت با سولفات مس دارند. به عنوان مثال در یک مطالعه میزان LC_{50} در طی ۲۴ ساعت در ماهی آزاد *Salmo gairdneri* به میزان mg/l ۰/۷۵ ثبت گردید (Brown and Dalton, 1970). این میزان دوز کشنده در بررسی دیگری در سختی آب mg/l ۱۳ برای ماهی قزل آلای رنگین کمان در طی ۹۶ ساعت mg/l ۰/۰۱ محاسبه شد (Chapman and McCrady, 1977). در بررسی دیگری این میزان در طی ۹۶ ساعت در سختی آب mg/l ۲۴۹ برای بچه ماهیان ۳ گرمی قزل آلای رنگین کمان mg/l ۰/۰۹ گزارش شد (Gundugdu, 2008). همچنین در مطالعه Metelev و همکاران (۱۹۸۳) در بچه ماهیان قزل آلای رنگین کمان مواجهه داده شده با mg/l ۲۵ سولفات مس بعد از ۱۳۳ دقیقه روند تلفات آغاز شد. به نظر می رسد که تعیین آستانه اطمینان و آستانه مسمومیت زایی سولفات مس در شرایط اقلیمی و محیطی پرورش بسیار ضروری و مفید خواهد بود به این شرط که برای هر گونه به صورت جداگانه نتایج این بررسی در دسترس باشد. همان گونه که عنوان گردید بر اساس مطالعات محققین مختلف این سطح مسمومیت زایی حتی در یک گونه نیز در مواردی متفاوت گزارش شده است. آنچه بر اساس این مطالعه به دست آمد حاکی از این امر است که در درمان با سولفات مس در سختی آب mg/l ۲۸۵ و دمای پرورش ۲۵ درجه سانتیگراد برای بچه ماهیان کپور معمولی ترجیحاً دوز بالاتر از mg/l ۲ برای بیش از ۲۴ ساعت پیشنهاد نمی شود. با توجه آسیب های التهابی آبشش در تمامی تیمارها در صورت درمان اکسیژن دهی آب ضروری است.

منابـع

سالنامه آماری شیلات ایران۱۳۹۲. سازمان شیلات ایران، معاونت برنامه ریزی و توسعه مدیریت، دفتر برنامه و بودجه. چاپ اول. ۶۳ ص.

[Downloaded from jae.hormozgan.ac.ir on 2026-11-25]

[DOR: 20.1001.1.23222751.1394.5.1.2.3]

Al-Sabri, I. Y.N., Smith, J.D., Thomas, J.D. 1993. Copper molluscicides for controls of schistosomiasis. Absorption by clay suspensions. Journal of Environmental Science and Technology. 27: 299-303.

Arellano, J.M., Storch, V., Sarasquete, C. 1999. Histological changes and copper accumulation in liver and gills of the Senegales sole, *Solea senegalensis*. Ecotoxicology and Environmental Safety . 44: 62-72.

Baker, J.T.P. 1969. Histological and electron microscopical observations on copper poisoning in the winter flounder (*Pseudopleuronectes americanus*). Journal of the Fisheries Research Board of Canada. 26: 2785-2793.

Balambigai, N., Aruna, D. 2011. Impact of copper sulphate, an essential micronutrient on ACh, AChE and Na+ K+ ATP ase in various tissues of the fish (*Cyprinus carpio*). Research journal of environmental toxicology. 5(2): 314- 319.

Bartley, T.R. 1967. Progress report on evaluation of copper for aquatic weed control and herbicide residues on irrigation systems. U.S. Bureau of Reclamation Report No. WC-32. 58 p.

Brown, V.M., Dalton, R.A. 1970. The acute lethal toxicity to rainbow trout of mixtures of copper, phenol, zinc and nickel. Journal of Fish Biology. 2: 211-16.

Chapman, G.A., McCrady, J.K. 1977. Copper toxicity: a question of form, In: Recent Advances in Fish Toxicology: a Symposium, (R.A. Tubb, Ed.), 132-151. USEPA Report No. EPA 660 / 3 -77/ 085, Washington, DC., USA.

DeBoeck, G.,Vlaeminck,A., Balm, P.H., Lock, R.A., DeWachter, B., Blust, R. 2001. Morphological and metabolic changes in common carp, *Cyprinus carpio*, during short-term copper exposure: interactions between Cu2+ and plasma cortisol elevation. Environmental Toxicology and Chemistry. 20: 374-381.

Eisler, R. 1998. Copper hazards to fish, wildlife, and invertebrates: a synoptic review. U.S. Geological Survey, Biological Resources Division, Biological Science Report. USGS/BRD/BSR. 98 p.

Fernandes, A.F., Cardoso, J.V.F., Garcia-Santos, S., Monteiro, S.M., Carrola, J., Matos, P., Fontaínhas-Fernandes, A. 2007. Histopathological changes in liver and gill epithelium of Nile tilapia, *Oreochromis niloticus*, exposed to waterborne copper. Pesquisa Veterinaria Brasileira (Brazilian Journal of Veterinary Research). 27(3): 103-109.

Gundugdu, A. 2008. Acute toxicity of zinc and copper for rainbow trout (*Onchorhyncus mykiss*). Journal of Fisheries Sciences. 2(5): 711-721.

Hasler, A.D. 1949. Antibiotic aspects of copper treatment of lakes. Transactions of the Wisconsin Academy of Sciences, Arts and Letters. 39:97-103.

Havens, K.E. 1994. An experimental comparison of the effects of two chemical Stressors on a freshwater zooplankton assemblage. Environmental Pollution. 84: 245-251

Kousar, S., Javed, M. 2012. Evaluation of Acute Toxicity of Copper to Four Fresh Water Fish Species. International journal of agriculture and biology. 14(5): 802 -804.

Li, J., Quabius, S.E., Wendelaar Bonga, S., Flick G., Lock, R.A.C. 1998. Effects of water-borne copper on branchial chloride cells and Na+/K+-ATPase activities in Mozambique tilapia (*Oreochromis mossambicus*). Aquatic Toxicology. 43:1-11.

Laurèn, D.J., McDonald, D.G. 1985 Effects of copper on branchial ionoregulation in the rainbow trout, *Salmo gairdneri* Richardson. Journal of Comparative Physiology. 155(5): 635-644.

Metelev, V.V., Kanaev, A.I., Dzsokhova, N.G. 1983. Inorganic poisons. ID: water toxicology. Amerind publishing CO. Pvt Ltd., New Dehli. pp. 67-105.

Paris-Palacios, S., Biagianti-Risbourg, S., Vernet, G. 2000. Biochemical and (ultra)structural hepatic perturbation of *Brachydanio rerio* (Teleostei, Cyprinidae) exposed to two sublethal concentrations of copper sulphate. Aquatic Toxicology. 50: 109-124.

Patel, J.M., Bahadur, A. 2010. Histopathological alternations in *Catla catla* induced by chronic exposure of copper ions. Journal of Cell and Tissue Research. 10(3): 2365-2370.

Pelgrom, S., Lamers, L., Lock, R., Balm, P., Wendelaar Bonga, S. 1995. Integrated physiological response of tilapia, *Orechromis mossambicus*, to sublethal copper exposure. Aquatic Toxicology. 32: 303-320.

Perschbacher, P.W., Wurts, W.A. 1999. Effects of Calcium and Magnesium hardness on acute Copper toxicity to juvenile Channel Catfish, *Ictalurus punctatus*. Journal of Aquaculture. 172(3-4): 275-280.

Perry, S.F., Laurent, P. 1993. Environmental effects on fish gill structure and function. In: Rankin J.C., Jensen, F.B. (eds.). Fish Ecophysiology. Chapman and Hall, London. pp. 231-264.

Roberts, R.J. 2012. Fish pathology. 4th edition. Wiley-Blackwell, UK. 590 p.

[Downloaded from jae.hormozgan.ac.ir on 2026-11-25]

[DOR: 20.1001.1.23222751.1394.5.1.2.3]

Rose, E.T. 1954. Blue-green algae control at Storm Lake. Proceedings of the Iowa Academy of Science. 61: 604-614.

Rowe, B.L., Prince, H.H. 1983. Behavioral response of mallards to contaminated drinking water. Bulletin of Environmental Contamination and Toxicology. 30: 505-510.

Singh. D., Nath, K., Trivedi, S.P., Sharma, Y.K. 2008. Impact of copper on haematological profile of freshwater fish, *Channa punctatus*. Journal of Environmental Biology. 29(2): 253-257

Straus, D.L., C.S. Tucker. 1993. Acute toxicity of copper sulfate and chelated copper to channel catfish *Ictalurus punctatus.* Journal of the World Aquaculture Society. 24: 390-395.

Van, H.D., Vosloo, A., Nikinmaa, M. 2004. Effects of short-term copper exposure on gill structure, methallothionein and hypoxia-inducible factor- 1á (HIF-1á) levels in rainbow trout (*Oncorhynchus mykiss*). Aquatic Toxicology. 69: 271-280.

Vutukuru, S.S., Suma, Ch., Radha Madhavi, K., Juveria, Smitha Pauleena, J., Venkateswara Rao , J., Anjaneyulu, Y. 2005. Studies on the development of potential biomarkers for rapid assessment of copper toxicity to freshwater fish using *Esomus danricus* as model. International Journal of Environmental Research and Public Health. 2(1): 63-73.

Winger, P.V., Imlay, M.J., McMillan, W.E., Martin, T.W., Takekawa, J., Johnson, W.W. 1984. Field and laboratory evaluation of the influence of copper-diquat on apple snails in southern Florida. Environmental Toxicology and Chemistry. 3: 409-424.

[Downloaded from jae.hormozgan.ac.ir on 2026-11-25]

[DOR: 20.1001.1.23222751.1394.5.1.2.3]