



## روند تکوین ساختارهای تنفسی و تغذیه‌ای اسکلت سر در تاس ماهی ایرانی (*Acipenser persicus* Bordin, 1897)

حمید اسحق زاده<sup>۱</sup>، آرش اکبرزاده<sup>۱\*</sup>، مهتاب یارمحمدی<sup>۲</sup>، انریک گیسبرت<sup>۳</sup>

<sup>۱</sup>گروه شیلات، دانشکده علوم و فنون دریایی، دانشگاه هرمزگان، بندرعباس

<sup>۲</sup>موسسه تحقیقات بین‌المللی تاسماهیان دریای خزر، رشت

<sup>۳</sup>موسسه تحقیقات غذا و کشاورزی (IRTA)، تاراگونا، اسپانیا

### چکیده

نوع مقاله:

پژوهشی

تاریخچه مقاله:

دریافت: ۹۴/۰۷/۲۸

اصلاح: ۹۴/۱۰/۱۶

پذیرش: ۹۴/۱۱/۰۱

کلمات کلیدی:

اسخوان

انتوزنی

غضروف

کلسیم‌گیری

ماهیان‌خاویاری

در این مطالعه روند اسکلت‌زایی و کلسیم‌گیری جمجمه در تاسماهی ایرانی (*Acipenser persicus*) با روش Clearing & staining مورد بررسی قرار گرفت. رشد غضروف پس از تفریخ در ناحیه سر و نوتوکورد و کلسیم‌گیری در استخوان‌های dentary و dermopalatine روی آرواره‌ها همزمان با شروع تغذیه مختلط آغاز شد. انتوزنی اسکلت سر در تاس ماهی ایرانی به سه مرحله طبقه‌بندی شد. مرحله اول از زمان تفریخ تا شروع اولین تغذیه خارجی (۱۲ روز پس از تفریخ: ۱۶ میلی‌متر) بود که هیچ ساختار کلسیمی شده‌ای مشاهده نشد و اجزایی از جمجمه که اهمیت حیاتی در تغذیه و تنفس دارند بصورت غضروفی ظاهر گردید. اولین فرآیندهای استخوان‌سازی در مرحله دوم از شروع تغذیه خارجی تا ۲۳ روز پس از تفریخ (۲۰/۲۵-۱۶ میلی‌متر) مشاهده شد و کلسیم‌گیری ضعیفی روی اسخوان‌های پوستی سر مانند subopercle و supracleithrum مشاهده شد. سایر استخوان‌ها از جمله استخوان‌های مربوط به سقف جمجمه در مرحله سوم از جذب کامل کیسه زرده تا روز ۵۰ (بین ۲۷/۲۵ و ۸۳/۳ میلی‌متر) پدیدار شد و دندان‌ها در استخوان‌های dentary و dermopalatine ناپدید شدند. در مجموع نتایج این مطالعه می‌تواند در جهت بهبود برنامه‌های بازسازی دخیل این گونه با ارزش کمک کند.

### مقدمه

ماهیان‌خاویاری متعلق به رده ماهیان غضروفی-استخوانی بوده و جزو ماهیان خیلی قدیمی و پست محسوب می‌شوند. این ماهیان قبل از دوره ژوراسیک در حدود ۲۰۰ میلیون سال پیش از اجداد خود به وجود آمدند و شکل ظاهری آنها تا به امروز دچار کمترین تغییرات گشته و به همین خاطر به عنوان فسیل زنده معروف هستند (Fontana et al., 2001). ماهیان‌خاویاری به عنوان مهره‌داران پست یک مدل با اهمیت در مطالعات تکاملی مطرح هستند و می‌توانند اطلاعات مفیدی در رابطه با مکانیسم تکامل مهره‌داران فراهم کنند. اگرچه ماهیان‌خاویاری جزو ماهیان استخوانی محسوب می‌شوند اما دارای بافت غضروفی-استخوانی هستند. ماهیان‌خاویاری به عنوان مهره‌داران پست از نظر وجود برخی از عناصر کلسیم‌گیری شده موجود در ناحیه جمجمه، آرواره و سر، مانند دندان‌های موجود در ناحیه سر و اسکوت‌ها و فلس‌های گانوئیدی موجود در قسمت سطحی بدن با مهره‌داران و ماهیان عالی‌تر تفاوت دارند. ماهیان‌خاویاری در دوران اولیه زندگی روی لب و همچنین داخل حفره دهانی در قسمت palatal و tongue دارای دندان می‌باشند (Bogliione et al., 1999).

\* نویسنده مسئول، پست الکترونیک: [akbarzadeh@ut.ac.ir](mailto:akbarzadeh@ut.ac.ir)

اسکلت در ماهیان علاوه بر حفاظت از اندام‌های داخلی در فرآیندهای فیزیولوژیکی مانند تغذیه، تکثیر، حرکت، تنفس و منبع تامین کلسیم و فسفر نقش مهمی دارند (Koumoundouros et al., 2000). انتوزنی یا تکوین شامل یک پروسه رشد و نمو می‌باشد که لاروها برای گذر از این دوره حساس دچار تغییرات قابل توجهی در شکل بدن، اندام زایی، متابولیسم و رفتار می‌شوند که بعد از این مرحله به عنوان یک موجود کامل وارد مرحله جوانی می‌شوند (Koumoundouros et al., 1999). از طرف دیگر، انتوزنی شامل شکل‌گیری ساختارهای حیاتی از زمان فرآیند لقاح تا پایان مرحله لاروی می‌باشد. در ماهیان، توسعه ساختارهای حیاتی و مراحل اولیه زندگی در ارتباط کامل با یکدیگر می‌باشند و اهمیت این رخداد در اوایل تکامل به راحتی نادیده گرفته شده است (Geerinckx et al., 2008). مطالعات تکاملی نه تنها از نظر درک جنبه‌های مهم شکل‌گیری اندام‌های مختلف، انواع ساختارهای اساسی بدن موجود مورد نظر و الگوی شکل بدن (Gisbert, 1999) بلکه همچنین در شناخت اولویت‌های عملکردی بدن و اولویت‌های محیطی در مراحل مختلف تکامل اهمیت زیادی دارد (Koumoundouros et al., 1999).

دستگاه تنفسی و تغذیه‌ای ماهیان خاویاری از نظر ساختار آرواره و مکانیسم ارتجاعی دهان در بین ماهیان، منحصر به فرد است و آرواره این ماهیان با مجموعه اتصال محکم ندارد و با فاصله زیادی از سرخارج می‌شود و اتصال آرواره به جمجمه از طریق استخوان hyomandibular و کمان هیوئید است. ویژگی دیگر وجود مجموعه palatal سطح سقف دهان در قسمت عقب آرواره بالایی می‌باشد که این سطح بر روی تمام سطح زبان قیچی می‌شود و یک لبه برش دهنده توسط اسکلت hyobranchial شکل می‌دهد که ماهیان خاویاری را در گرفتن طعمه به سمت حفره دهانی توانا می‌سازد (Miller, 2005).

تاس‌ماهی ایرانی (*Acipenser persicus* Bordin, 1897) در حوضه جنوبی دریای خزر پراکنش داشته و یکی از مهم‌ترین گونه‌های بومی از نظر تولید خاویار و گوشت می‌باشد. ذخایر طبیعی تاس‌ماهی ایرانی در دریای خزر رو به کاهش است، به طوری که این گونه در لیست CITES گزارش شده است (Vecsei et al., 2007). این گونه در بین ذخایر دریای خزر به علت اهمیت اقتصادی و بومی بودن، در برنامه‌ی بازسازی ذخایر ایران جایگاه ویژه‌ای دارد. تکثیر و پرورش مصنوعی یک روش بسیار مهم برای بازسازی ذخایر جمعیت ماهیان بوده و مطالعات نشان داده است یکی از روش‌های شناسایی شاخص‌های بیولوژیک ماهیان جهت رسیدن به الگوهای صحیح در بازسازی ذخایر و پرورش آبزیان، داشتن اطلاعات کامل از مراحل ابتدایی رشد و نمو آنها می‌باشد، زیرا در این مرحله به دلیل انتقال از تغذیه‌ی داخلی به تغذیه‌ی خارجی، مرگ و میر زیادی رخ می‌دهد و به طور مستقیم روی رشد و بقای بچه ماهیان تأثیر می‌گذارد. با توجه به اهمیت الگوی کلسیم‌گیری اسکلت سر در لارو ماهیان و ارتباط آن با تکوین دستگاه تنفسی و تغذیه‌ی آن در این مطالعه روند تکامل اسکلت و کلسیم‌گیری جمجمه در تاس‌ماهی ایرانی در شرایط پرورشی مورد مطالعه قرار گرفت.

## مواد و روش‌ها


تخم و لارو تاس‌ماهی ایرانی (*Acipenser persicus*) مورد مطالعه از مرکز تکثیر و پرورش ماهیان خاویاری شهید بهشتی استان گیلان تهیه شد. نمونه‌ها از تکثیر مصنوعی سه مولد وحشی (دو ماهی نر و یک ماهی ماده) از طریق تزریق هورمون توسط  $LHRH_{42}$  طی دو مرحله به فاصله ۱۲ ساعت از یکدیگر صورت گرفت. هورمون تزریقی به میزان ۴ میکروگرم به ازای هر کیلوگرم وزن جنس ماده بود. نسبت تزریق اول هورمون به ماهی ماده ۱۰٪ و نسبت تزریق دوم ۹۰٪ بود. نمونه‌های لارو ماهیان در مراحل آزمایش از بخش ونیرو تهیه گردید. انکوباسیون تخم‌های لقاح یافته در انکوباتور یوشچنکو انجام گرفت. دمای آب هنگام تزریق ۱۱ درجه سانتی‌گراد بود. پیش لاروها بعد از ۸ روز از تخم خارج شدند و بلافاصله با تراکم ۳۰ گرم به ۳ تنانک پرورشی فایبرگلاس ۵۰۰ لیتر در ابعاد ۱۰۵×۱۰۲×۵۲ (طول×عرض×ارتفاع) که تا ارتفاع آبگیری ۲۰ سانتی‌متری آبگیری شده بودند، منتقل گردیدند. منبع و دبی آب با استفاده از مخلوط آب چاه و رودخانه به ترتیب با دبی ۴۰۰ سی‌سی در دقیقه و ۲۵۰ سی‌سی در دقیقه بود. تغذیه مختلط در ۱۰-۱۲ روز پس از تفریح مشاهده شد و نحوه تغذیه لاروها اینگونه بود که از روز ۸ تا ۱۲ پس از تفریح فقط از ناپلی آرتمیا استفاده شد و بعد از آن تا روز ۲۵ از مخلوط آرتمیا و دافنی تا حد نیاز و سیری و از روز ۲۵ تا روز ۵۰ پس از تفریح از مخلوط غذای کنسانتره بیومار با قطر ۰/۵ میلی‌متر و شیرابه شیرونومیده به

صورت خمیری به میزان ۳۰ درصد بیومس استفاده شد. تعداد دفعات غذایی در کل دوره ۴-۶ بار در روز در نظر گرفته شد. شرایط دما، اکسیژن و pH در طول دوره پرورش به صورت روزانه ثبت گردید. در این دوره میانگین pH آب  $7.3 \pm 0.8$ ، دمای آب  $22 \pm 0.82$  درجه سانتی گراد و اکسیژن آب  $8 \pm 0.36$  ppm بودند. نمونه برداری در ۱۰ مرحله از زمان تفریخ تا پایان مطالعه جهت مطالعات تکوینی اسکلت در روزهای صفر، ۱، ۳، ۵، ۹، ۱۲، ۱۶، ۲۳، ۳۲ و ۵۰ پس از تفریخ به طور کاملاً تصادفی انجام شد و سپس در فرمالین بافوری فسفات ۱۰٪ تثبیت شدند. برای انجام رنگ آمیزی اسکلتی از پروتکل پیشنهادی با کمی تغییرات استفاده شد که شامل ۷ مرحله (تثبیت نمونه، آبدهی نمونه، رنگ آمیزی غضروف، آبگیری نمونه، هضم پروتئینی در آنزیم تریپسین، رنگ آمیزی استخوان و شفاف سازی در گلیسرول و هیدروکسیدپتاسیم) می باشد. محلول alizarin blue برای رنگ آمیزی غضروف و محلول alizarin red برای رنگ آمیزی استخوان استفاده شد. از مطالعات انجام شده پیشین جهت شناسایی و نامگذاری عناصر اسکلتی استفاده شد (Hilton *et al.*, 2011).

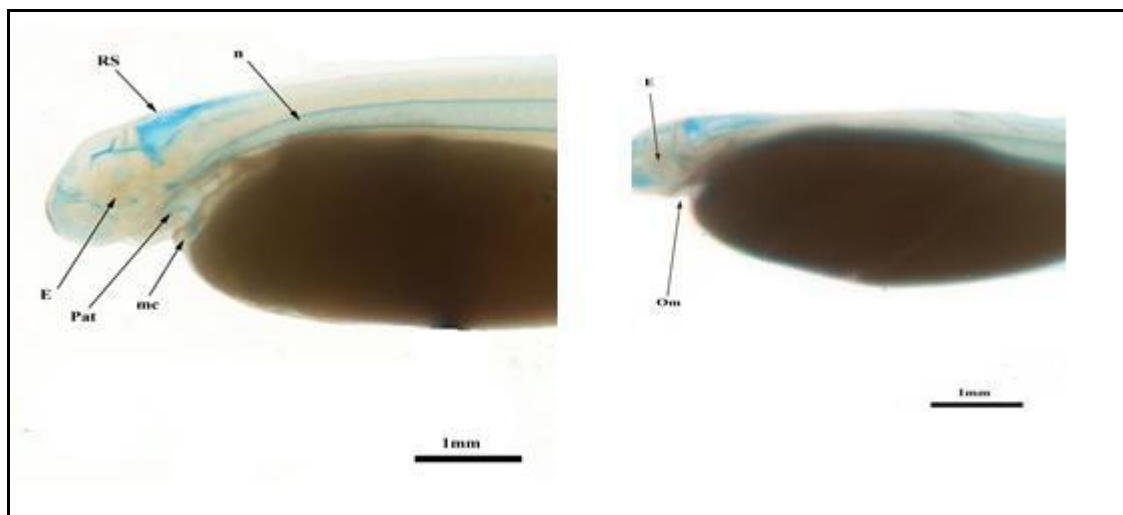
## نتایج

در زمان تفریخ (۱۰/۹۱ میلی متر) اسکلت رشد نیافته مشاهده شد و نوتوکورد تنها عنصر غضروفی در ستون فقرات بود (شکل ۱). شکاف دهان و حفره آبشش شکل نیافته بود. اندام های حسی بویایی، چشایی و بینایی تکامل نیافته بود. یک روز پس از تفریخ (۱۲/۳۱ میلی متر)، شکاف دهان و رنگدانه های چشم قابل رویت بود، شکل گیری عناصر غضروفی در ناحیه سر که در آینده تبدیل به صفحات پوستی سخت و کلسیمی شده می شود، مشهود بود (شکل ۲). در روز سوم بعد از تفریخ (۱۴/۴ میلی متر)، رنگدانه های چشم در ناحیه مرکزی آن تیره تر شده بود. لب های بالا و پائین با چین های کوچک اطراف حفره دهانی را پوشانده بود. غضروف Meckel's و palatoquadrate به ترتیب در ماندیبولار و ماکسیلار ظاهر شد (شکل ۲). در روز پنج پس از تفریخ (۱۷/۱۱ میلی متر)، طول کل افزایش یافت و ساختارهای غضروفی سر مشهودتر بود (شکل ۳). در نه روز پس از تفریخ (۱۸/۸۶ میلی متر) دندان کلسیمی نشده روی آروارهها مشاهده شد. تعداد عناصر غضروفی در اسکلت آبشش (branchiocranium) افزایش یافت و به چهار کمان آبشش رسید و کمان هیوئید کلسیم نشده شامل *hyomandybula*، *ceratohyal*، *interhyal* قدامی و خلفی بود (به علت کوچک بودن اندازه لارو شکل مربوط به اسکلت آبششی آورده نشده است). عناصر غضروفی *subopercle*، *cleithrum* و *supracleithrum* در انتهای خلفی سر در منطقه ای که در آینده سری استخوان های سرپوش آبششی را شکل می دهند، در این روز قابل مشاهده بود. سطح داخلی *subopercle* توسط یک نوار غضروفی به *hyomandibula* اتصال می یافت. در کمان هیوئید، *Interhyal* قسمت شکمی *hyomandibula* را با *Palatoquadrate* متصل می کرد. انتهای خلفی *Interhyal* دارای قسمت پشتی و شکمی بود که قسمت شکمی آن با *ceratohyal* خلفی اتصال می یافت و قسمت پشتی آن با *hyomandibula* متصل می شد و همچنین قسمت قدامی *Interhyal* با آرواره پائین در ارتباط بود (شکل ۴).

در روز ۱۲ پس از تفریخ (۱۹ میلی متر)، دندان های کلسیمی شده در یک ردیف در استخوان *dentary* و *dermopalatine* ردیف شده بودند درحالیکه در دو ردیف نامنظم روی استخوان *palatopterygoid* قرار گرفته بود (شکل ۵). بین روز ۹ و ۱۲ پس از تفریخ، یک *basibranchial copulae*، دو *hypobranchial* و چهار *ceratobranchial* در بخش شکمی کمان آبششی بود (به علت کوچک بودن اندازه لارو، شکل مربوط به اسکلت آبششی آورده نشد) و موردهای غذایی در روده لاروها قابل تشخیص بود.

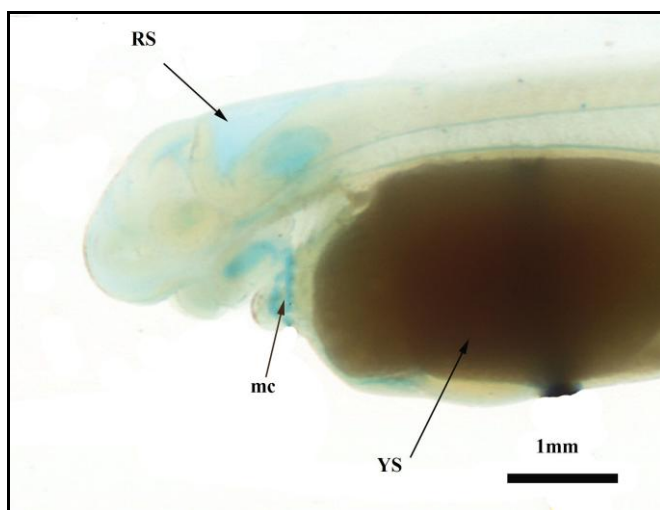


شکل ۱. اجزاء غضروفی تاسماهی ایرانی در زمان تفریخ (n= notochord)



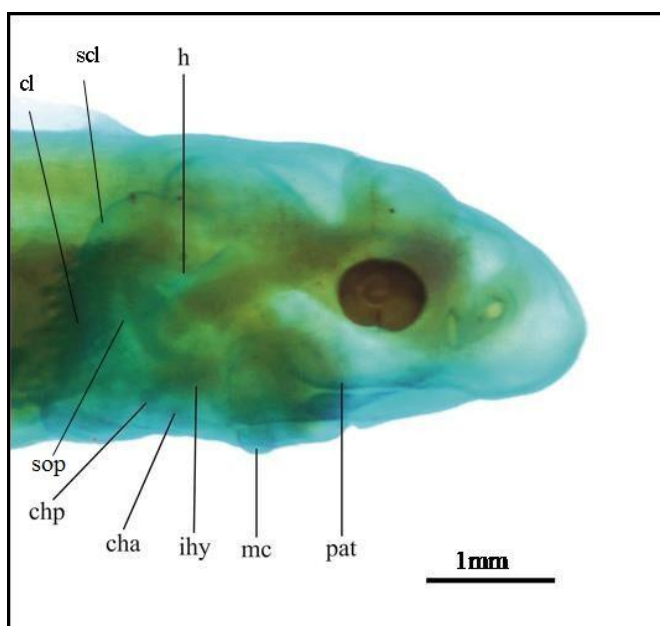
شکل ۲. نمای جانبی سر تاسماهی ایرانی ۱ روز پس از تفریخ (راست) و ۳ روز پس از تفریخ (چپ)

n= notocord ; E = eye ; RS = roof skull; Om= open mouth; mc = meckel's cartilage; pat = pars autopalatina



شکل ۳. نمای جانبی سر تاسماهی ایرانی ۵ روز پس از تفریخ

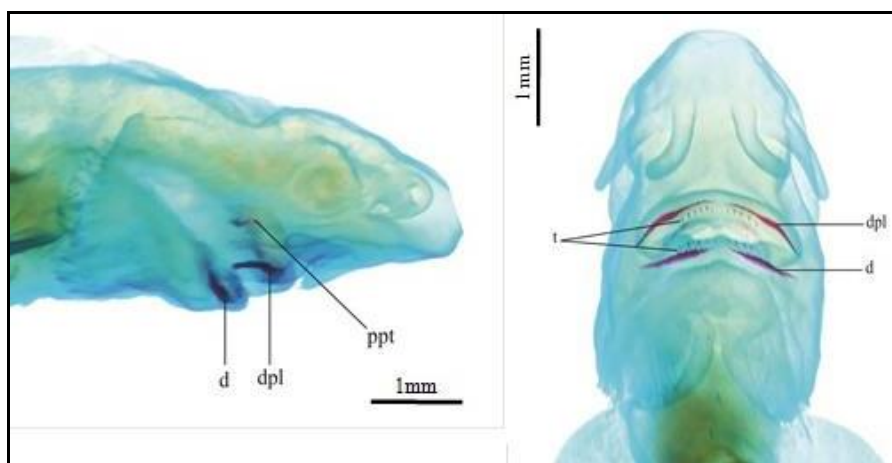
RS = roof skull; mc = meckel's cartilage; YS = yolk sac



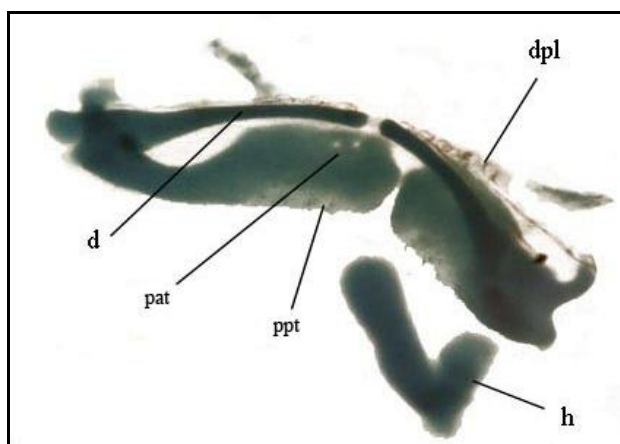
شکل ۴. نمای جانبی palatoquadrates و کمان هیوئید ۹ روز پس از تفریخ تاسماهی ایرانی

(sop= subopercle, h = hyomandybula, ihy = interhyal, cha = anterior ceratohyal, chp = posterior ceratohyal, mc= Meckel's cartilage, pat= pars autopalatina, scl= supracleithrum, cl= cleithrum)

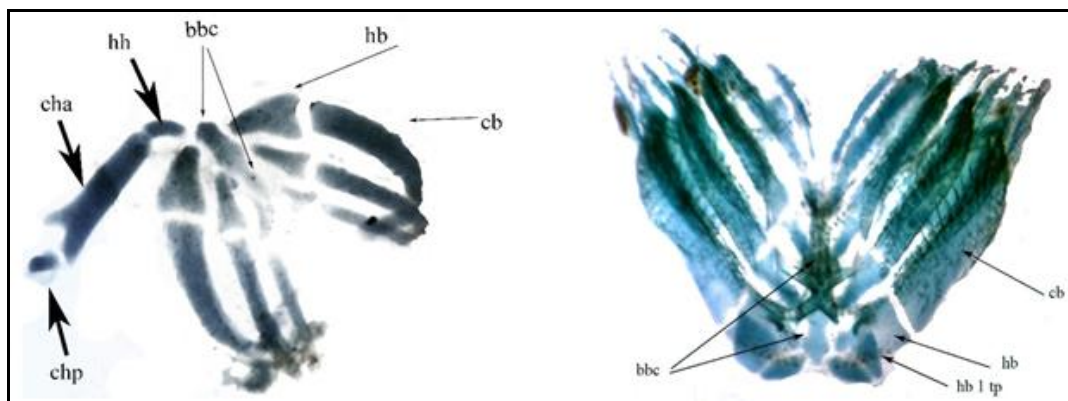
در ۱۶ روز پس از تفریح (۲۲/۱۱ میلی متر) Palatopterygoi کلسیمی شده در لبه انتهایی قسمت Palatoquadrate مشاهده شد. عناصر کمان آبششی بدون هیچ کلسیم گیری حاضر بودند و تمام اجزاء آبشش از نظر اندازه و تعداد رشد و تکامل یافتند و ساختارهای کلسیمی نشده مانند دو basibranchial copulae، سه hypobranchial، پنج ceratobranchial و یک صفحه دنداندار مرتبط با 1 hypobranchial در قسمت شکمی کمان آبششی وجود داشت (شکل ۶ و ۷). بررسی ها نشان داد که همان الگوی عناصر مجمله در مرحله قبل نیز وجود دارد و کلسیم گیری ضعیف استخوان های پوستی یا خارجی سر مانند cleithrum، subopercle، posttemporal و supracleithrum در ۲۳ (۳۰/۴۴ میلی متر) پس از تفریح قابل رویت شد (شکل ۸). در ۳۲ روز پس از تفریح (۳۳/۵۵ میلی متر)، استخوان کلسیمی شده branchiostegal به عنوان آخرین اجزاء کلسیمی شده سرپوش آبششی مشاهده شد. کلسیمی شدن cleithrum در قبل از این زمان آغاز شده بود در حالیکه کلسیمی شدن در frontal، dermosphenotic و jugal، dermosphenotic به تازگی آغاز و در حال ادامه یافتن بود (شکل ۸). در نهایت، شکل گیری استخوان های پوستی یا خارجی کلسیمی شده در parasphenoid و postorbital بین روزهای ۳۲ و ۵۰ (۴۸/۴۹ میلی متر) پس از تفریح اتفاق افتاد. دندان ها روی استخوان های dentary، dermopalatine ناپدید و از بین رفت و لاروها ظاهر مشابهی با نمونه های بزرگ و بالغ از خود نشان دادند (شکل ۹).



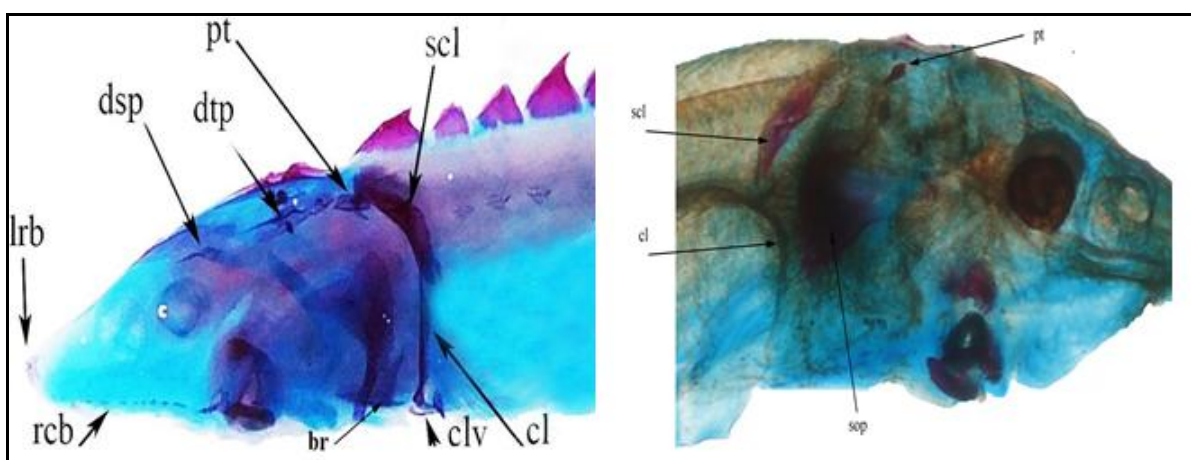
شکل ۵. نمای جانبی (چپ) و شکمی (راست) سر تاسماهی ایرانی ۱۲ روز پس از تفریح  
t= teeth, dpl= dermopalatine, )  
d= dentary, ppt=  
(palatopterygoid



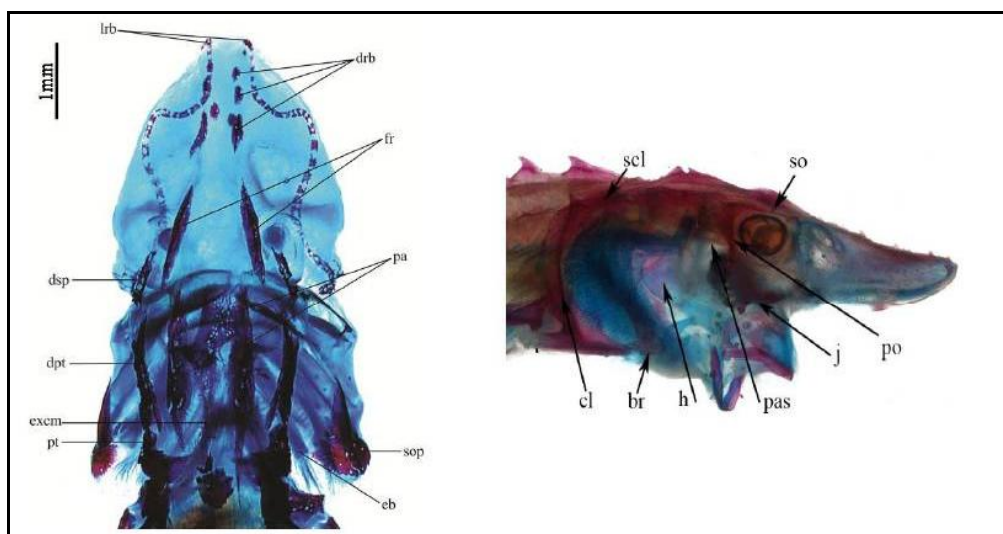
شکل ۶. نمای شکمی اجزاء فکاویز ۱۶ روز پس از تفریح تاسماهی ایرانی و موقعیت دندانها روی آرواره بالا و پائین  
dpl= dermopalatine, d= dentary, )  
pat= pars autopalatina, ppt=  
(palatopterygoid, h= hyoid arch



شکل ۷. نمای جانبی کمان آبششی ۱۶ روز (چپ) و ۳۲ روز (راست) پس از تفریح تاسماهی ایرانی (bbc= basibranchial copulae, hb= hypobranchial, hb 1 tp= teeth plates associated with hypobranchial 1, chp = posterior ceratohyal, cha = anterior ceratohyal, cb= ceratobranchial, hh= hypohyal)



شکل ۸. استخوان های پوستی کلسیمی شده در ۲۳ (راست) و ۳۲ (چپ) روز پس از تفریح تاسماهی ایرانی (sop= subopercle, dorsal scute, scl= supracleithrum, pt= posttemporal, dtp= dermopterotic, dsp=dermosphenotic, lrb= lateral rostral canal bone, rcb= rostral canal bones. clv= clavicle, cl= cleithrum)



شکل ۹. نمای پشتی (چپ) و جانبی (راست) سر تاسماهی ایرانی ۵۰ روز پس از تفریح (dsp=dermosphenotic, pa=parietal, pt=posttemporal, fr=frontal, drb= dorsal rostral bone, lrb= lateral rostral canal bone, br= branchiostegal, pfs= pectoral fin spine, excm= median extrascapular, ds1= first dorsal scute, po= postorbital, so= supraorbital, h = hyomandybula, pas= parasphenoid, cl= cleithrum; scl= supracleithrum, j= jugal )

## بحث

آنتوژنی ساختار اولیه تنفسی و تغذیه اسکلت سر در تاس ماهی ایرانی را می توان در سه مرحله طبقه بندی کرد. مرحله اول از زمان تفریح تا شروع اولین تغذیه خارجی می باشد که طی آن اجزایی از جمجمه که اهمیت حیاتی در تغذیه و تنفس دارند، به صورت غضروفی ظاهر می گردند. در این مرحله استخوان سازی انجام نمی پذیرد. در مرحله دوم که از شروع تغذیه خارجی تا تخلیه کامل کیسه زرده امتداد دارد اولین فرآیندهای استخوان سازی مشاهده می شود و همچنین توسعه غضروف سازی مرتبط با عملکرد تغذیه و تنفس ادامه می یابد. مرحله سوم که از تخلیه کیسه زرده تا روز پنجاهم است، سایر استخوان ها از جمله استخوان های مربوط به سقف جمجمه و استخوان های مربوط به ارگان های حسی پدیدار می شوند و همچنین استخوانی شدن غضروفهایی که در مراحل پیشین به وجود آمده اند در این مرحله اتفاق می افتد ( Koumoundouros *et al.*, 1997; Vandewalle *et al.*, 1992; Vandewalle *et al.*, 2000). اگرچه این الگوی تکوینی در بین تمام ماهیان عالی وجود ندارد (Vandewalle *et al.*, 1997).

جمجمه استخوانی یکی از اجزاء اسکلتی می باشد که دارای تفاوت زیادی در بین ماهیان می باشد ( Adriaens and Verraes, 2001; Wagemans and Vandewalle, 1998). فرآیند تکاملی اسکلت در ماهیان پرورشی به منظور کاهش بدشکلی های اسکلتی نیاز به مطالعات جزئی تر تکوین اسکلت دارد که می تواند منجر به انتخاب بهترین گونه برای آبی پروری و ملاحظات اکولوژیک و سیستماتیک گونه هدف شود ( Koumoundouros *et al.*, 2001; Koumoundouros *et al.*, 2000). در زمان تفریح، تفاوت قابل توجهی در زمان تکوین جمجمه لاروها مشاهده شده است. شکل گیری اجزاء جمجمه در *Salmo trutta* ( De Beer, 1937) و *Barbus barbus* قبل از زمان تفریح آغاز شده بود اگرچه اجزاء استخوانی مشاهده نشد ( Vandewalle *et al.*, 1992). در گونه های دیگر مانند *Heterobranchus longifilis* ( Vandewalle *et al.*, 1997) و *Dentex dentex* ( Koumoundouros *et al.*, 2000) توسعه و تکوین جمجمه بعد از تفریح آغاز شد. برطبق نتایج مطالعه حاضر اجزاء غضروفی و استخوانی در جمجمه تا روز سوم پس از تفریح مشاهده نشد و فقط نوتوکورد به عنوان ساختار غضروفی حاضر بود.

در تاسماهی ایرانی، اولین کلسیم گیری در ۱۲ روز پس از تفریح در dermopalatine و dentary مشاهده شد که این قسمتها منشا پوستی داشته و دارای دندان می باشد. بین روز ۲۰ و ۲۳ پس از تفریح، کلسیم گیری در subopercle, supracleithrum, parietal, posttemporal, opercular bone, basioccipital articular, pharyngeal, ceratohyal, hyosymplectic و دندان بین روز چهار و هشت ادامه یافت (Gavaia *et al.*, 2006). مطالعات گذشته در ماهیان استخوانی نشان داد که اولین استخوان کلسیم گیری شده در *D. labrax*, *S. maximus*, *solea solea* و *Xenistius californiensis* منشا پوستی دارد که در *solea solea* استخوان maxillaries و opercular در *S. maximus* استخوان preopercular در *D. labrax* استخوان maxillaries و dentaries و در *Xenistius californiensis* استخوان maxillaries اولین اجزاء کلسیمی شده جمجمه می باشند ( Gluckmann *et al.*, 1999; Wagemans and Vandewalle, 2001; Wagemans *et al.*, 1998; Watson and Walker, 1992). در ماهی *Cathorops spixii* اولین کلسیم گیری قبل از تفریح و در ستون مهره و ضمامم مرتبط به آن مشاهده شد ( Lima *et al.*, 2012).

مطابق با نتایج به دست آمده در مطالعه حاضر مشخص شده است که در ماهیان عالی کلسیمی شدن در splanchnocranium نسبت به neurocranium زودتر اتفاق می افتد که این ویژگی خاص گونه های دارای دهان انعطاف پذیر به جلو و تغذیه کننده می باشد (De Beer, 1937; Vandewalle *et al.*, 1992; Wagemans and Vandewalle, 2001). اگرچه، تعیین اثرات محیطی (آب شیرین و شور)، مرحله زندگی و گونه ماهی روی کلسیم گیری در مطالعات آتی با اهمیت خواهد بود. در ماهیان خاویاری، اجزاء آرواره بالا و پائین از طریق کمان هیوند به یکدیگر جوش خورده است و mandibular واقع در آرواره بالا به جمجمه عصبی متصل نشده است و همچنین hyomandibula مستقیماً بین جمجمه عصبی و سرپوش آبخشی قرار گرفته است (Carroll and Wainwright, 2003; Hilton *et al.*, 2011).

در نه روز پس از تفریح، اجزاء فکاویر به طور همزمان ظاهر شدند و تا انتهای مطالعه هیچ یک از اجزاء کلسیمی شده نبود، در

حالیکه فکاويز در *solea solea* به تدریج تا ۵۰ روز پس از تفریخ به طور کامل کلسیمی شد و کلسیمی شدن entopterygoid و metapterygoid آخرین مرحله کلسیم‌گیری فکاويز است (Wagemans and Vandewalle, 2001). تفاوت در زمان شکل‌گیری و نوع حرکت فکاويز در ماهیان خاویاری می‌تواند به دلیل تفاوت گونه‌ای، صید طعمه و شباهت بیشتر به بیرون آمدگی دهان ماهیان غضروفی نسبت به ماهیان عالی باشد (Carroll and Wainwright, 2003; Wagemans and Vandewalle, 2001).

در ماهیان عالی الگوی متفاوتی از کلسیمی شدن در کمان آبششی گزارش شده است. در تاسماهی ایرانی تمام اجزاء کمان آبششی تا روز ۱۶ پس از تفریخ به طور کامل توسعه یافت اما هیچ قسمتی کلسیمی شده نبود و فقط دندان‌های روی plates 1 associated with hypobranchial و خارهای آبششی به ترتیب در ۱۶ و ۵۰ روز پس از تفریخ کلسیمی شده بود. در *solea solea* اولین کلسیم‌گیری اجزاء کمان آبششی روی صفحات دارای دندان infrapharyngobranchials و ceratobranchials در هشت روز پس از تفریخ و سپس در ۱۰ روز پس از تفریخ تمام اجزاء کمان آبششی به طور کامل کلسیمی شد (Wagemans and Vandewalle, 2001). در *S. maximus*، *X. californiensis* و *A. davidsoni* اجزاء کلسیمی شده کمان آبششی مانند ceratobranchials، epibranchials، infrapharyngobranchials و hypobranchials با basibranchials به تدریج ظاهر شد و علت این اختلاف مربوط به افزایش نیاز تغذیه‌ای به حالت مکنندگی و در درجه بعد حرکت دستگاه تنفسی ماهیان خاویاری نسبت به ماهیان استخوانی (تغییر از تنفس پوستی به تنفس آبششی) می‌باشد (Carroll and Wainwright, 2003; Wagemans and Vandewalle, 2001; Wagemans et al., 1998).

غضروف splanchnocranium در تاسماهی ایرانی قبل از تغذیه خارجی ظاهر شده بود. علاوه بر این، دندان‌های کلسیمی نشده قبل از کلسیمی شدن dermopalatine و dentary که دندان‌ها روی آنها قرار می‌گیرند شکل می‌گیرند. این نتایج در سایر گونه‌ها مانند *Corydoras aeneus* نیز به دست آمد در حالی‌که در ماهیان عالی شکل‌گیری دندان‌ها درست بعد از کلسیمی شدن premaxillary و dentary اتفاق افتاد (Vandewalle et al., 2005). بعد از کامل شدن اجزاء غضروفی جمجمه، کلسیم‌گیری سقف جمجمه توسعه می‌یابد که منجر به استحکام و تقویت جمجمه می‌گردد (Huysentruyt et al., 2011). نتیجه، مجموع این توالی‌های استخوان‌سازی، مطابق با روند عمومی مشاهده شده در بسیاری از ماهیان است، به این معنی که فرآیند استخوانی شدن، به عنوان پاسخی به نیازهای عملکردی ظاهر می‌شود (Tilney and Hecht, 1993; Vandewalle et al., 1992, 1997; Adriaens and Verraes, 1998; Huysentruyt et al., 2011). استحکام و رشد، بر روی کامل کردن دستگاه‌های عملکردی برای تغذیه و تنفس متمرکز می‌شود (Huysentruyt et al., 2011). در مقابل در گربه ماهیان مشخص شده است که روند تکوین در این ماهیان سریع‌تر اتفاق می‌افتد و در زمان تفریخ در مراحل پیشرفته تکاملی به سر می‌برند که علت این امر به کیسه زرده بزرگ و زمان انکوباسیون طولانی در دهان جنس نر نسبت داده شده است، به طوری‌که این ماهیان منحصراً دارای دوره لاروی واقعی نمی‌باشند. همچنین مطالعات نشان داد که جنین (قبل از تفریخ) این ماهیان در مقایسه با سایر ماهیان دارای جمجمه غضروفی به شدت تکامل یافته است که در زمان تفریخ کلسیم‌گیری می‌کند. در گربه ماهیان اندام‌های حسی مانند otoliths، denses، nostrils، maxillary، mental barbels و Weberian apparatus به راحتی در مرحله جنینی و در زمان مراقبت پدری در دهان قابل تشخیص می‌باشند و قبل از تفریخ به طور کامل توسعه یافته می‌باشند که نشان دهنده اولویت این اندام‌های حسی در مراحل اولیه زندگی برای استراتژی‌های بقا در مرحله جوانی می‌باشد (Adriaens and Verraes, 1998; Lima et al., 2012).

## منابع

- Adriaens, D., Verraes, W. 1998. Ontogeny of the osteocranium in the African catfish, *Clarias gariepinus* (Burchell, 1822) (Siluriformes: Clariidae): ossification sequence as a response to functional demands. *Journal of Morphology*. 235: 183-237.
- Boglione, C., Bronzi, P., Cataldi, E., Serra, S., Gagliardi, F., Cataudella, S. 1999. Aspects of early development in the Adriatic sturgeon *Acipenser naccarii*. *Journal of Applied Ichthyology*. 15: 207-213.

- Carroll, A.M., Wainwright, P.C. 2003. Functional morphology of prey capture in the sturgeon, *Scaphirhynchus albus*. *Journal of Morphology*. 256: 270-284.
- De Beer, G.R. 1937. The development of the vertebrate skull. Oxford: Clarendon Press. 552 p.
- Gavaia, P.J., Simes, D.C., Ortiz-Delgado, J., Viegas, C.S., Pinto, J.P., Kelsh, R.N., Sarasquete, M.C., Cancela, M.L. 2006. Osteocalcin and matrix Gla protein in zebrafish (*Danio rerio*) and Senegal sole (*Solea senegalensis*): Comparative gene and protein expression during larval development through adulthood. *Gene Expression Patterns*. 6: 637-652.
- Fontana, F., Tagliavini, J., Congiu, L. 2001. Sturgeon genetics and cytogenetics: recent advancements and perspectives. *Genetica*. 111: 359-373.
- Gisbert, E. 1999. Early development and allometric growth patterns in Siberian sturgeon and their ecological significance. *Journal of Fish Biology*. 54: 852-862.
- Geerinckx, T., Verhaegen, Y., Adriaens, D. 2008. Ontogenetic allometries and shape changes in the suckermouth armoured catfish *Ancistrus cf. triradiatus* Eigenmann (Loricariidae, Siluriformes), related to suckermouth attachment and yolk-sac size. *Journal of Fish Biology*. 72: 803-814.
- Gluckmann, I., Huriaux, F., Focant, B., Vandewalle, P. 1999. Postembryonic development of the cephalic skeleton in *Dicentrarchus labrax* (Pisces, Perciformes, Serranidae). *Bulletin of Marine Science*. 65: 11-36.
- Hilton, E.J., Grande, L., Bemis, W.E. 2011. Skeletal anatomy of the shortnose sturgeon, *Acipenser brevirostrum* Lesueur, 1818, and the systematics of sturgeons (Acipenseriformes, Acipenseridae). *Journal of Life and Earth Sciences*. 3: 1-168.
- Huysentruyt, F., Geerinckx, T., Brunain, M., Adriaens, D. 2011. Development of the osteocranium in *Corydoras aeneus* (Gill, 1858) Callichthyidae, Siluriformes. *Journal of Morphology*. 272: 573-582.
- Koumoundouros, G., Divanach, P., Kentouri, M. 1999. Osteological development of the vertebral column and of the caudal complex in *Dentex dentex*. *Journal of Fish Biology*. 54: 424-436.
- Koumoundouros, G., Divanach, P., Kentouri, M. 2000. Development of the skull in *Dentex dentex* (Osteichthyes: Sparidae). *Marine Biology*. 136: 175-184.
- Koumoundouros, G., Sfakianakis, D.G., Maingot, E., Divanach, P., Kentouri, M. 2001. Osteological development of the vertebral column and of the fins in *Diplodus sargus* (Teleostei: Perciformes: Sparidae). *Marine Biology*. 139: 853-862.
- Lima, A., Barletta, M., Dantas, D., Possato, F., Ramos, J., Costa, M. 2012. Early development and allometric shifts during the ontogeny of a marine catfish (*Cathorops spixii*-Ariidae). *Journal of Applied Ichthyology*. 28: 217-225.
- Miller, M.J. 2005. The ecology and functional morphology of feeding of North American sturgeon and paddlefish. In: Le Breton, G.T.O., William F., Beamish, H., McKinley, R.S. (eds.). *Sturgeons and paddlefish of North America*. Springer. pp. 87-102.
- Tilney, R.L., Hecht, T. 1993. Early ontogeny of Galeichthys feliceps from the south east coast of South Africa. *Journal of Fish Biology*. 43: 183-212.
- Vandewalle, P., Focant, B., Huriaux, F., Chardon, M. 1992. Early development of the cephalic skeleton of *Barbus barbus* (Teleostei, Cyprinidae). *Journal of Fish Biology*. 41: 43-62.
- Vandewalle, P., Gluckmann, I., Baras, E., Huriaux, F., Focant, B. 1997. Postembryonic development of the cephalic region in *Heterobranchus longifilis*. *Journal of Fish Biology*. 50: 227-253.
- Vandewalle, P., Germeau, G., Besancenet, P., Parmentier, E., Baras, E. 2005. Early Development of the Head Skeleton in *Brycon moorei* (Pisces, Ostariophysi, Characidae). *Journal of Fish Biology*. 66: 996-1024.
- Vecsei, P., Peterson, D., Suci; R., Artyukhin, E. 2007. Threatened fishes of the world, *Acipenser stellatus*, Pallas, 1771 (Acipenseridae). *Environmental Biology of Fishes*. 78: 211-212.
- Wagemans, F., Focant, B., Vandewalle, P. 1998. Early development of the cephalic skeleton in the turbot. *Journal of Fish Biology*. 52: 166-204.
- Wagemans, F., Vandewalle, P. 2001. Development of the bony skull in common sole: brief survey of morpho-functional aspects of ossification sequence. *Journal of Fish Biology*. 59: 1350-1369.
- Watson, W., Walker, J.H. 1992. Larval development of sargo (*Anisotremus davidsonii*) and salema (*Xenistius californiensis*) (Pisces: Haemulidae) from the Southern California Bight. *Bulletin of Marine Science*. 51: 360-406.