مجله بوم شناسی آبزیان

Journal homepage: http://jae.hormozgan.ac.ir

تغییرات هیستوپاتولوژیک کبد ماهی گورخری (*Aphanius sophiae*) در اثر آرسنیک و کادمیوم

معصومه آریایی[۱]، امیرحسین حمیدیان [۱*]، سهیل ایگدری[۲]، هادی پورباقر[۲]، سهراب اشرفی[۱]

[۱] گروه محیط زیست، پردیس کشاورزی و منابع طبیعی کرج، دانشگاه تهران

[۲] گروه شیلات، پردیس کشاورزی و منابع طبیعی کرج، دانشگاه تهران

نوع مقاله:
پژوهشی

تاریخچه مقاله:
دریافت: ۹۲/۱۱/۲۹
اصلاح: ۹۳/۰۲/۲۰
پذیرش: ۹۳/۰۲/۲۵

کلمات کلیدی:
اثرات
هیستوپاتولوژیک
ماهی گورخری
آب شور
آب شیرین

چکیده

در این پژوهش تأثیرات هیستوپاتولوژیکی کادمیوم و آرسنیک بر کبد ماهی بومی *Aphanius sophiae* بررسی شد. تعداد ۳۵۰ قطعه ماهی در سال ۱۳۹۰ از رودخانه شور نمونه برداری گردید. برای تیمار آب شور و تیمار آب شیرین به طور جداگانه، ۷ تیمار حاوی غلظت‌های ۵، ۱۰ و ۲۰ میلی گرم بر لیتر آرسنیک و ۵، ۱۰ و ۲۰ میلی گرم بر لیتر کادمیوم به همراه یک تیمار شاهد در آکواریوم‌های ۳۰ لیتری با سه تکرار طراحی گردید. در هر آکواریوم تعداد ۲۵ ماهی رها شد. پس از ۱۸ روز مواجهه، از هر یک از تیمارهای آب شور و شیرین ۳ ماهی در محلول بوئن تثبیت و کبد آنها برای بافت شناسی جداسازی شد. نتایج تیمار آب شور نشان داد که در تمامی غلظت‌های کادمیوم و آرسنیک افزایش غلظت فلز سبب افزایش نکروزه شدن هپاتوسیتی و آتروفی می‌شود. همچنین نتایج در تیمار آب شیرین نشان دهنده افزایش تورم ابری و آتروفی با افزایش غلظت بود. در تمامی غلظت‌های کادمیوم و آرسنیک در آب شیرین با افزایش غلظت به طور کلی تخریب بافتی در غلظت‌های آرسنیک بیشتر از کادمیوم و در آب شیرین بیشتر از آب شور بود، همان‌طور که میزان تلفات ۱۱/۴ برابری در آب شیرین این نتایج را تأیید کرد.

مقدمه

آلودگی اکوسیستم‌های آبی سبب واکنش بیوشیمیایی در بدن موجود زنده شده و تغییرات ریختی را حداقل در سطح سلولی ایجاد می نماید. فلزات سنگین یکی از این آلودگی ها می باشد که با تغییرات آسیب‌شناسی در آبزیانی از قبیل ماهیان همراه است. این آلودگی ها را می‌توان از طریق بررسی تغییرات هیستوپاتولوژیکی پایش نمود (Roncarati *et al.*, 2006). بافت کبد از جمله بافت‌های متابولیکی مهمی است که در فعل و انفعالات بدن و مسمومیت‌زدایی مواد زائد نقش بسزایی دارد. چرا که کبد علاوه بر تجمع و ذخیره فلزات، سمیت‌زدائی و توزیع مجدد به بافت، محلی برای بررسی تأثیرات پاتولوژیکی در رابطه با آلودگی فلزات سنگین می‌باشد (Wong *et al.*, 2001).

مطالعات متعددی حساسیت بالای کبد را به عنوان یک شاخص زیستی در بررسی اثرات آلاینده‌ها نشان داده است. به عنوان مثال Paris-Palacios و همکاران (۲۰۰۰) مطالعاتی بر روی ماهی *Brachydanio rerio* انجام داده و مشاهده کردند که کلراید روی ($ZnCl_2$) سبب تغییر شکل در هسته‌های سلول‌های کبدی می‌شود (Paris-Palacios *et al.*, 2000). Narayanan و Vinodhini (۲۰۰۸) بالاترین میزان تجمع زیستی سرب را در بافت کبد ماهی کپور (*Cyprinus carpio*) گزارش کردند که این

* نویسنده مسئول، پست الکترونیک: a.hamidian@ut.ac.ir

[Downloaded from jae.hormozgan.ac.ir on 2026-02-18]

[DOR: 20.1001.1.23222751.1393.3.4.4.1]

افزایش میزان تجمع در کبد می‌تواند سطوح پارامترهای مختلف بیوشیمیایی را تغییر داده و سبب آسیب کبد شود (Vinodhini and Narayanan, 2000). شاپوری و همکاران (۱۳۸۸) در بررسی تأثیر هیستوپاتولوژیک فلز مس بر بافت کبد ماهی کپور معمولی نشان دادند که این عضو پس از قرارگیری در مجاورت فلز مس دچار آسیب های ریختی شامل دژنرسانس چربی، پرخونی، خونریزی و در غلظت‌های بالاتر نکروز و هجوم لنفوسیت‌ها و التهاب کپسول می‌گردد (شاپوری و همکاران، ۱۳۸۸).

ماهی‌ها به طور کلی به سمیت آرسنیک و کادمیوم حساسند، اما بعضی از گونه‌های خاص همچون سوف و تیلاپیا می‌توانند غلظت‌های بالاتری از آنها را تحمل کنند (Lee *et al*., 1996). مهار و جلوگیری از جذب کلسیم یکی از مکانیسم‌های کلیدی سمیت ناشی از کادمیوم در ماهی است. کادمیوم می‌تواند بالانس یونی را به واسطه تغییر در قابلیت نفوذپذیری غشاها مختل کند و یا به واسطه آسیب‌های ساختاری که به آبشش‌های ماهی وارد می‌کند این کار را انجام می‌دهد (Lee *et al*., 1996). آرسنیک نیز یک فلز سمی کاملاً شناخته شده است که می‌تواند منجر به مرگ آبزیان گردد. غلظت بالا و خطرناک آرسنیک غیرآلی که در حال حاضر در آب‌های سطحی موجود است، احتمال تغییرات ژنتیکی در ماهی‌ها را افزایش می‌دهد (نوری و فردوسی، ۱۳۷۱). ماهی گورخری (*Aphanius sophiae*) از ماهیان بومی کشور متعلق به خانواده کپور دندان ماهیان (Cyprinidontidae) می‌باشد (Helfman *et al*., 2009) که قادر است دامنه وسیعی از تغییرات محیطی مثل شوری را تحمل نماید و از اینرو هم در آبهای شیرین و هم در آبهای شور یافت می شود (Coad, 2013). با توجه به اهمیت این ماهی بومی در مهار زیستی پشه‌ها، ارزش زیبایی شناسی آن به عنوان ماهی آکواریومی و تغذیه ماهیان بزرگ‌تر (به خصوص ماهیان آکواریومی گوشت‌خوار) مطرح است و می تواند به عنوان یک کاندید با ارزش در بررسی اثرات فاکتورهای محیطی مدنظر قرار گیرد. از این‌رو این تحقیق با هدف بررسی تأثیر دو فلز سنگین آرسنیک و کادمیوم بر روی بافت کبد ماهی گورخری در دو محیط آب شور و شیرین به اجرا در آمد چراکه این ماهی یوری هالین قادر است در هر دو محیط آب شور و شیرین زیست نماید. نتایج این تحقیق می تواند به درک بهتر تأثیر آلاینده های فوق در اکوسیستم های مختلف مثل شور و شیرین بر روی ماهیان کمک نماید.

مواد و روش‌ها

نمونه برداری و طرح آزمایش

در این تحقیق در مجموع تعداد ۳۵۰ قطعه ماهی در طی دو فصل بهار و تابستان ۱۳۹۰، از یکی از شاخه‌های فرعی رودخانه شور اشتهارد با مشخصات جغرافیایی ″۳۱ ′۳۶ °۳۵ عرض شمالی و ″۲۳ ′۴۸ °۵۰ طول شرقی و ارتفاع ۱۱۴۳ متر از سطح دریا نمونه برداری شد. محل نمونه برداری، بستری پوشیده از گِل بسیار نرم بود که در فصل‌های گرم سال لجنی شده و پوشش گیاهی آن در مناطق کم عمق، گیاهان بن در آب می‌باشد. در آنالیز نمونه‌های گرفته شده از تیمارهای آب شور ۲۷ درصد از نمونه‌ها نر و ۷۳ درصد ماده بودند، همچنین در آنالیز نمونه‌های گرفته شده از تیمارهای آب شیرین ۳۸ درصد از نمونه‌ها نر و ۶۲ درصد ماده بودند. تمامی ارقام ذکر شده در تحقیق حاضر به صورت (SD ± میانگین) آورده شده است. متوسط طول ماهی‌ها در آب شور ۰/۳۴± ۳/۴ سانتی‌متر و در آب شیرین ۰/۱۵۵±۲/۷۱۵ سانتی‌متر و میانگین وزنی ۱/۱± ۹/۵ گرم بود. در هنگام نمونه برداری میانگین اکسیژن محلول ۱۰/۶۸ میلی گرم در لیتر، میانگین دمای آب ۶/۲۲± ۱۲/۸۵درجه سانتی‌گراد و pH بین ۷ تا ۸/۵ متغیر بود (شکل ۱).

ماهیان پس از صید توسط یک تانک مجهز به سیستم هوادهی به آزمایشگاه منتقل شدند. قبل از انجام آزمایش، ماهیان جهت سازگاری به مدت ۵ روز در یک مخزن ۱۰۰۰ لیتری با هوادهی مناسب، نگهداری و در طی دوره آزمایش با غذای زنده (دافنی) و غذای دستی (بیومار) تغذیه شدند. در طول دوره آزمایش میانگین اکسیژن محلول ۱/۱±۸ میلی گرم در لیتر، میانگین دمای آب ۶/۲۲ ± ۲۷/۵ درجه سانتی‌گراد و pH بین ۷/۲۷ تا ۸/۲۴ در تیمارها متغیر بود. در این تحقیق برای نوبت آب شور، ۷ تیمار به ترتیب حاوی غلظت‌های ۵، ۱۰ و ۲۰ میلی گرم بر لیتر آرسنیک، ۵، ۱۰ و ۲۰ میلی گرم بر لیتر کادمیوم و یک تیمار شاهد در آکواریوم‌های شیشه‌ای ۳۰ لیتری با سه تکرار طراحی شد. در هر آکواریوم نیز تعداد ۲۵ ماهی معرفی گردید. نمک‌های مورد استفاده برای ساخت غلظت‌های مورد نظر، نمک آرسنیک اکساید (As_2O_3) و نمک کادمیوم کلراید ($CdCl_2$) ساخت Merk آلمان بود. میزان شوری در تیمار آب شور نیز ۱۲-۱۱ گرم در لیتر بود که از محل رودخانه اشتهارد به آزمایشگاه منتقل شد.

[Downloaded from jae.hormozgan.ac.ir on 2026-02-18]

[DOR: 20.1001.1.23222751.1393.3.4.4.1]

برای تیمارهای آب شیرین نیز مراحل فوق عیناً تکرار گشت و آب شیرین مورد استفاده آب شهری کلرزدایی شده بود. در طی آزمایش پس از ۱۸ روز دوره مواجهه، در هر نوبت تعداد ۳ ماهی از هر کدام از تیمارهای آب شور و شیرین جهت بررسی اثرات بافت شناسی در محلول بوئن تثبیت شد. نمونه‌ها پس از ۴۸ ساعت به الکل ۷۲ درصد منتقل و ماهیان پس از کالبد شکافی، کبد آن‌ها جداسازی گردید. تهیه مقاطع بافتی بر اساس روش پارافینه انجام شد (پوستی و صدیق مروستی، ۱۳۹۰).
برش‌های بافتی تهیه شده ۵ میکرونی، بر اساس روش هماتوکسیلین ائوزین رنگ آمیزی شدند. بررسی اثرات تخریبی هر دو فلز بر روی بافت‌های کبد در زیر میکروسکوپ نوری در بزرگنمایی‌های مختلف انجام شد. تغییرات بافتی ساختارهای آبشش براساس روش نیمه کمی با استفاده از امتیازات از - تا +++ براساس درجه تغییرمورد ارزیابی قرار گرفت. در این روش (-) بدون تغییر، (+) تغییر خفیف، (++) تغییر متوسط و (+++) تغییر شدید می باشد (Roy *et al.*, 2013).

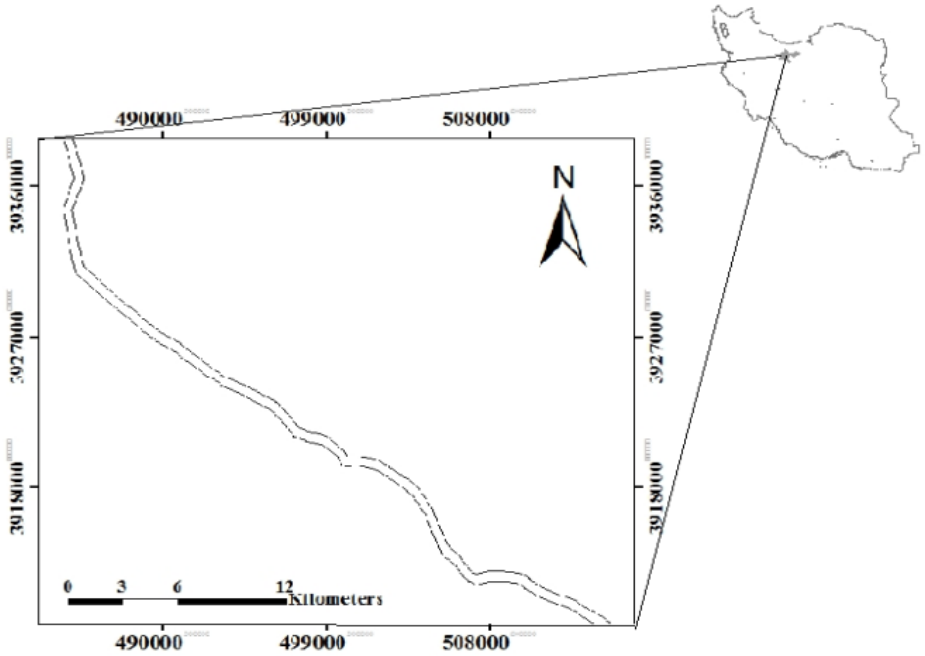

شکل ۱. موقعیت جغرافیایی منطقه نمونه برداری (رودخانه شور کرج، استان البرز)

نتایــج

در طی دوره آزمایش در تیمارهای آب شیرین، میزان تلفات ۵۷ درصد بود (به ترتیب ۲۵٪ و ۳۲٪ در تیمارهای آرسنیک و کادمیوم) که میزان ۳۸ درصد از تلفات مربوط به یک روز پس از مواجهه با فلزات سنگین می شد. درصد تلفات ماهیان در تیمارهای آب شور ۵ درصد مربوط به تیمارهای آرسنیک بود و میزان تلفات آب شیرین ۱۱/۴ برابر آب شور ثبت گردید.
مشاهدات بافت شناختی تیمارهای مورد بررسی براساس مقاطع بافتی تهیه شده تغییرات قابل توجهی را در ساختارهای کبد نسبت به تیمارهای شاهد نشان داد. نتایج آزمایش آب شور نشان داد که در مقاطع بافت کبد تمامی غلظت‌های کادمیوم و آرسنیک در آب شور با افزایش غلظت نکروزه شدن سلول‌های هپاتوسیت و آتروفی سلول‌های کبد افزایش می‌یابد، علاوه بر آن در مقاطع بافت کبد آرسنیک آب شور کمی واکوئلی شدن سیتوپلاسم، پیکنوزه شدن هسته ای و در مقاطع بافت کبد کادمیوم آب شور تورم ابری متوسط مشاهده شد (شکل ۲ و جدول ۱). درجه آسیب تیمارهای مختلف براساس غلظت‌های مختلف آلاینده در جدول ۲ آورده شده است.

[Downloaded from jae.hormozgan.ac.ir on 2026-02-18]
[DOR: 20.1001.1.23222751.1393.3.4.4.1]

جدول ۱. اثرات هیستوپاتولوژیکی کبد ماهی *Aphanius sophiae* در غلظت‌های متفاوت فلزات سنگین آرسنیک و کادمیوم در آب شور

غلظت فلزات سنگین (میلی گرم بر لیتر)	نتایج بررسی میکروسکوپی در آب شور
شاهد	ساختمان طبیعی و هسته کاملاً مشخص (شکل A)
۵ آرسنیک	هسته کاملاً مشخص، متراکم و پیکنوزه شدن هسته ای (شکل B)
۱۰ آرسنیک	هسته‌ها کوچک‌تر، متراکم و کوچک شدن سلول‌ها و پیکنوزه شدن هسته ای، وجود آتروفی، نکروزه شدن هپاتوسیتی (شکل C)
۲۰ آرسنیک	وجود آتروفی، بروز اولیه نکروزه شدن هپاتوسیتی، واکوئلی شدن سیتوپلاسم، تورم ابری و وجود کیست به دلیل تشکیل هپاتوسیت‌های جدید (شکل D)
۵ کادمیوم	وجود تورم ابری، آتروفی (شکل E)
۱۰ کادمیوم	وجود تورم ابری، پیکنوزه شدن هسته ای (شکل F)
۲۰ کادمیوم	وجود تورم ابری، پیکنوزه شدن هسته ای، نکروزه شدن هپاتوسیتی و نکروزه شدن هسته‌ای (شکل G)

جدول ۲. امتیازدهی نیمه کمی ساختار بافت کبد در نوبت آب شور ماهی *Aphanius sophiae* در مواجهه با کادمیوم و آرسنیک

اثرات هیستوپاتولوژیک در آب شور	شاهد	آرسنیک اکساید (میلی گرم بر لیتر)			کادمیوم کلراید (میلی گرم بر لیتر)		
غلظت	۰	۵	۱۰	۲۰	۵	۱۰	۲۰
آتروفی	–	–	+	++	++	–	–
نکروز شدن هپاتوسیتی و هسته‌ای	–	–	+	+	–	–	++
واکوئلی شدن سیتوپلاسم	–	–	–	+	–	–	–
پیکنوزه شدن هسته‌ای	–	+	++	+++	–	+	++
تورم ابری	–	–	–	+	+	++	++

[Downloaded from jae.hormozgan.ac.ir on 2026-02-18]

[DOR: 20.1001.1.23222751.1393.3.4.4.1]

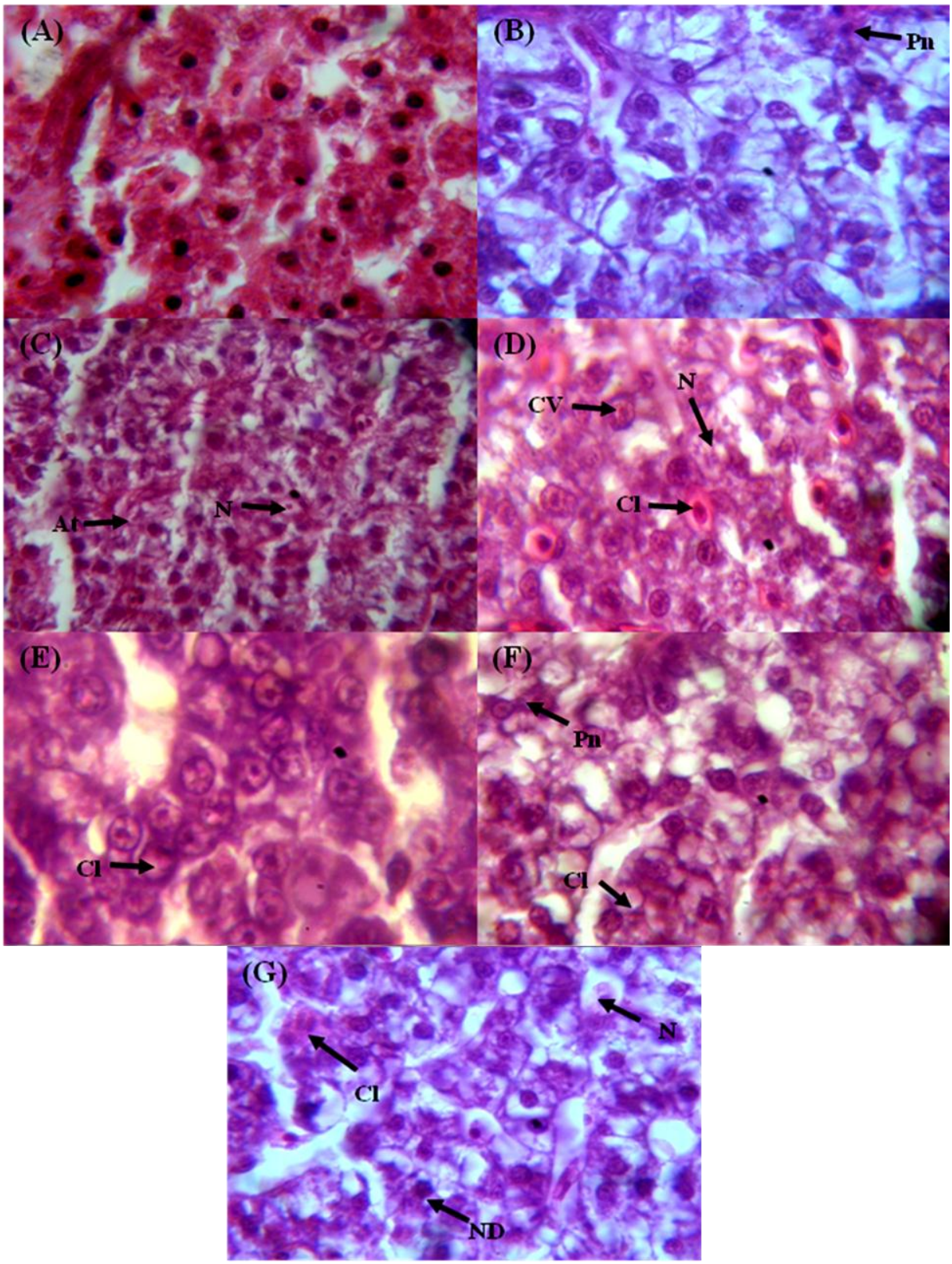

شکل ۲. اثرات آسیب شناختی کبد در غلظت های متفاوت فلزات سنگین کادمیوم و آرسنیک ماهی *Aphanius sophiae* در آب شور، 1000X.
(بوئن، HE). A= تیمار شاهد، B= ۵ میلی گرم بر لیتر آرسنیک، C= تیمار ۱۰ میلی گرم بر لیتر آرسنیک، D= تیمار ۲۰میلی گرم بر لیتر آرسنیک، E= تیمار ۵ میلی گرم بر لیتر کادمیوم، F= تیمار ۱۰ میلی گرم بر لیتر کادمیوم، G= تیمار ۲۰ میلی گرم بر لیتر کادمیوم.
Pn: پیکنوزه شدن هسته ای، At: آتروفی، N: نکروزه شدن هپاتوسیتی، CV: واکوئلی شدن سیتوپلاسم، ND: نکروزه شدن هسته‌ای، Cl: تورم ابری

[Downloaded from jae.hormozgan.ac.ir on 2026-02-18]
[DOR: 20.1001.1.23222751.1393.3.4.4.1]

در تیمارهای آب شیرین میزان و درجه آسیب‌های بافتی بیشتر از تیمارهای آب شور بود. در تیمارهای کادمیوم و آرسنیک آب شیرین با افزایش غلظت آلاینده تورم ابری و آتروفی افزایش می‌یابد و آسیب و تخریب در غلظت‌های بالا به حداکثر می‌رسد. علاوه بر آن در مقاطع بافت کبد آرسنیک آب شیرین نکروزه شدن متوسط و دژنرانس چربی مشاهده شد (جدول ۳). درجه آسیب تیمارهای مختلف بر اساس غلظت های مختلف آلاینده در جدول ۴ آورده شده است.

جدول ۳. اثرات هیستوپاتولوژیکی کبد ماهی *Aphanius sophiae* در غلظت‌های متفاوت فلزات آرسنیک و کادمیوم در آب شیرین

غلظت فلزات سنگین (میلی گرم بر لیتر)	نتایج بررسی میکروسکوپی در آب شیرین
شاهد	ذخیره بالای چربی، پیکنوزه شدن هسته‌ای (شکل A)
۵ آرسنیک	تورم ابری، نکروزه شدن هسته‌ای، افزایش دژنرانس چربی، پیکنوزه شدن هسته ای (شکل B)
۱۰ آرسنیک	تورم ابری، نکروزه شدن هسته‌ای ، دژنرانس چربی، پیکنوزه شدن هسته‌ای (شکل C)
۲۰ آرسنیک	آسیب شدید، تورم ابری شدید، بروز آتروفی، دژنرانس چربی بسیار کم، نکروزه شدن سلول های هپاتوسیت در حد متوسط (شکل D)
۵ کادمیوم	درجه پایین تورم ابری، وجود آتروفی (شکل E)
۱۰ کادمیوم	درجه بالاتر تورم ابری، درجه پایین آتروفی، پیکنوزه شدن هسته‌ای (شکل F)
۲۰ کادمیوم	تورم ابری شدید در حد تخریب بافت، نکروزه شدن هپاتوسیتی (شکل G)

جدول ۴. امتیازدهی نیمه کمی ساختار بافت کبد در نوبت آب شیرین ماهی *Aphanius sophiae* در مواجهه با کادمیوم و آرسنیک

اثرات هیستوپاتولوژیک در آب شیرین	شاهد	آرسنیک اکساید (میلی گرم بر لیتر)			کادمیوم کلراید (میلی گرم بر لیتر)		
غلظت	۰	۵	۱۰	۲۰	۵	۱۰	۲۰
تورم ابری	–	+	++	++++	+	++	++++
آتروفی	–	–	–	+	+	++	–
دژنرانس چربی	–	+	++	++	–	–	–
نکروزه شدن	–	+	++	++	–	–	–
پیکنوزه شدن هسته ای	+	++	+++	–	–	++	++++

[Downloaded from jae.hormozgan.ac.ir on 2026-02-18]

[DOR: 20.1001.1.23222751.1393.3.4.4.1]

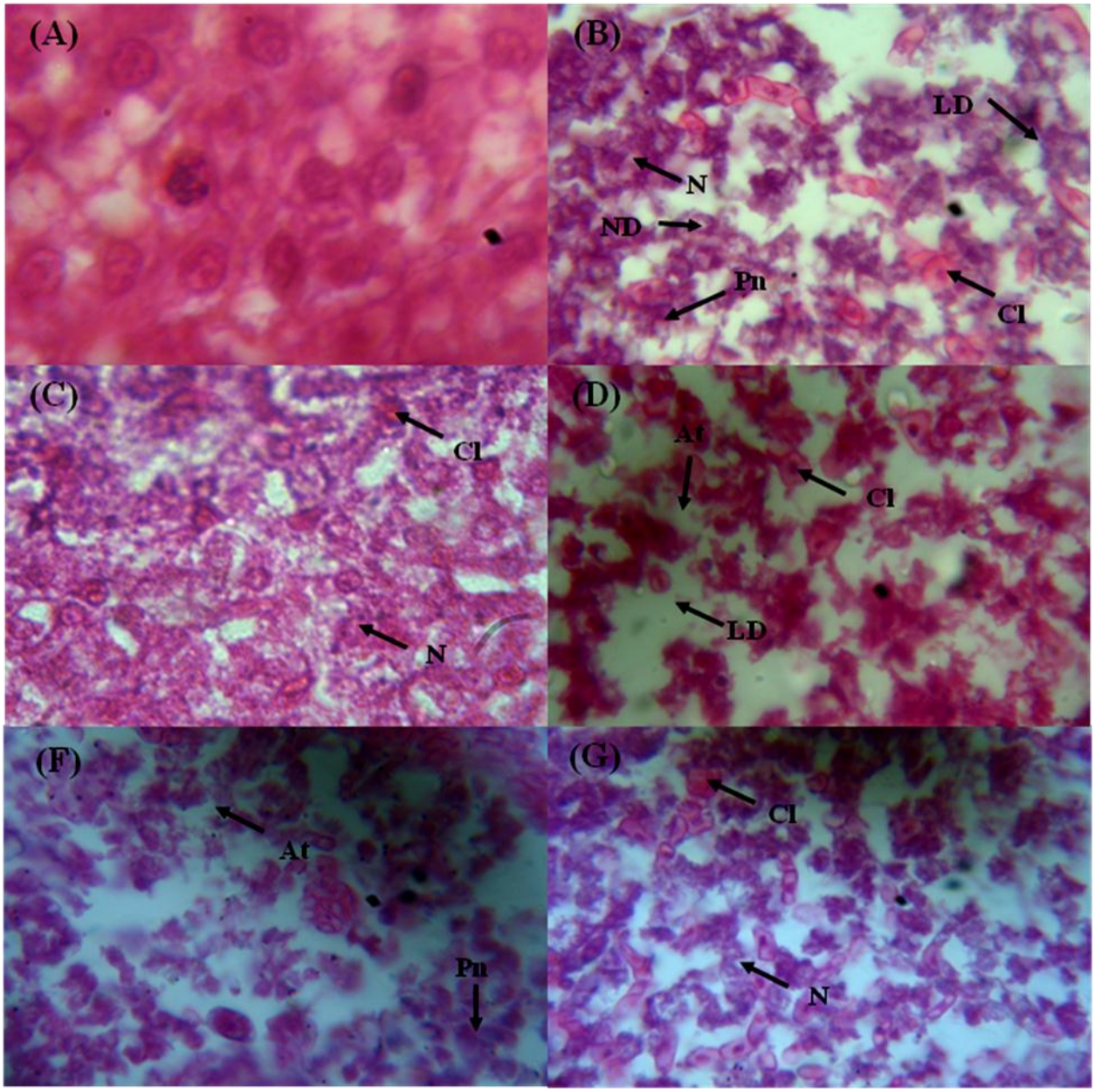

شکل ۳. اثرات آسیب های بافتی در آبشش در غلظت های فلزات سنگین کادمیوم و آرسنیک ماهی Aphanius sophiae در آب شیرین، 1000X.
(بوئن، HE). A= تیمار شاهد، B= ۵ میلی گرم بر لیتر آرسنیک، C= تیمار ۱۰ میلی گرم بر لیتر آرسنیک، D= تیمار ۲۰میلی گرم بر لیتر آرسنیک، F= تیمار ۱۰ میلی گرم بر لیتر کادمیوم، G= تیمار ۲۰ میلی گرم بر لیتر کادمیوم.
Pn: پیکنوزه شدن هسته ای، At: آتروفی، N: نکروزه شدن هپاتوسیتی، CV: واکوئلی شدن سیتوپلاسم، ND: نکروزه شدن هسته‌ای، Cl: تورم ابری

بحث

آلودگی اکوسیستم‌های آبی، با تغییرات آسیب شناسی در ماهیان همراه بوده به طوری که وقتی ماهیان در معرض آلودگی قرار می‌گیرند، می‌توان از طریق بررسی هیستولوژیکی میزان آلودگی محیط آبی را تعیین نمود و این یک روش استاندارد برای تشخیص تغییرات آسیب شناختی در ماهیان آب شیرین می‌باشد (Roncarati *et al.*, 2006). کبد ماهیان نسبت به محرک‌های شیمیایی از جمله فلزات سنگین بسیار حساس می‌باشد (شاپوری و همکاران، ۱۳۸۸). بررسی تغییرات هیستوپاتولوژیک کبد، شیوه‌ای دقیق و مطمئن جهت ارزیابی تأثیرات فلزات سنگین در محیط و شرایط آزمایشگاهی می‌باشد. تأثیر آلایندگی فلزات

[Downloaded from jae.hormozgan.ac.ir on 2026-02-18]
[DOR: 20.1001.1.23222751.1393.3.4.4.1]

سنگین به صورت افزایش یا کاهش فعالیت آنزیم‌های کبدی و ایجاد تغییرات هیستوپاتولوژیک کبدی بروز می‌کند. میزان این تأثیرات بستگی مستقیم به نوع و غلظت فلز، گونه ماهی، مدت زمان در معرض آلاینده بودن و سایر فاکتورها دارد (Paris-Palacios, 2000).

بررسی بافت کبد در تیمار شاهد آب شور هیچ گونه تغییرات پاتولوژیک مشاهده نگردید و کبد حالت طبیعی داشت. اما در تیمار شاهد آب شیرین افزایش چربی درون هپاتوسیت و پیکنوزه شدن هسته ای مشاهده شد. Braunbeck و همکاران (۱۹۹۰) بیان داشتند که تغییر در اندازه و شکل هسته هپاتوسیت‌ها نشانه‌ی افزایش فعالیت متابولیک می‌باشد ولی این تغییر بافتی می‌تواند منشأ پاتولوژیک نیز داشته باشد.

نتایج نشان داد که در تمام تیمارهای آب شور کادمیوم و آرسنیک، بافت کبد دچار نکروز و آتروفی سلول‌های هپاتوسیت شده بود و درجه نکروزه شدن با افزایش غلظت فلزات سنگین افزایش می‌یافت. به علاوه در مقاطع بافتی تیمار آرسنیک آب شور واکوئلی شدن سیتوپلاسم و پیکنوزه شدن هسته‌ای (nucleus picnotic) و در مقاطع بافتی تیمارکادمیوم آب شور تورم ابری با درجه متوسط مشاهده گردید.

چنین آسیب‌های بافتی در تیمار آب شور در غلظت‌های بالای آرسنیک و کادمیوم در گونه‌های کپور معمولی (*Cyprinus carpio*)، توسط عتباتی و همکاران، ۱۳۸۸و Varanka و همکاران (۲۰۰۱) و همچنین در گونه ماهی *Brachydanio rerio* توسط Paris-Palacios و همکاران (۲۰۰۰) و ماهی *Channa punctatus* نیز توسط Roy و Bahattacharia (۲۰۰۶) گزارش شده است.

در تیمارهای کادمیوم و آرسنیک آب شیرین، افزایش غلظت آلاینده سبب افزایش آسیب‌های بافتی شامل تورم ابری و آتروفی گردید. در تیمار آرسنیک آب شیرین علاوه بر آسیب‌های بافتی فوق، نکروزه شدن با درجه متوسط و دژنرانس چربی نیز قابل مشاهده بود. مشاهدات هیستوپاتولوژیکی مشابهی نیز در بافت کبد کپور معمولی (*Cyprinus carpio*)، مشاهده گردید (شاپوری و همکاران، ۱۳۸۸) از این‌رو مطالعه آسیب شناختی کبد ماهی می‌تواند شاخصی برای بررسی تأثیر فلزات سنگین باشد (Fernandes *et al*., 2008).

در واقع کبد محلی برای واکنش‌های چندگانه اکسایشی و تولید حداکثر رادیکال آزاد در بدن محسوب می‌شود. رادیکال‌های آزاد تولید شده در طی فرآیند متابولیسم مواد شیمیایی موجب تخریب غشا سلول‌ها و بروز اختلال در فعالیت کانال‌های تنظیم یونی در سطح آن‌ها می‌گردد. بروز اشکال در فرایند تنظیم یونی، به ویژه یون کلسیم موجب مهار فسفورلاسیون اکسایشی درون سلولی می‌شود و این پدیده منجر به بر هم خوردن توان تنظیم اسمزی غشاهای زیستی و سلولی، افزایش حجم هسته و هستک ها و در نهایت مرگ سلولی می‌شود و به صورت تغییرات آسیب شناسی بافتی نمود می‌یابد (Isik and Celik, 2008).

براساس نتایج این تحقیق، آسیب‌های بافتی ناشی از آرسنیک بیشتر از کادمیوم بوده و میزان اثرات غلظت های مختلف فلزات سنگین نیز در تیمارهای آب شیرین بیشتر از آب شور می‌باشد. آسیب های مشاهده شده در تیمار آب شور بیشتر از نوع آسیب‌های قابل برگشت می‌باشد که در صورت قرارگرفتن ماهی در شرایط طبیعی و حذف آلودگی این احتمال وجود دارد که بافت‌های آسیب دیده ترمیم یابند، ولی در غلظت‌های بالای آلاینده در محیط آب شیرین، آسیب‌هایی از قبیل نکروزه شدن امکان بهبودی نخواهند داشت (ناجی و همکاران، ۱۳۸۶).

عوامل فیزیکوشیمیایی متعددی در میزان تاثیر ترکیبات مختلف مثل سموم بر روی آبزیان اثر گذار است که از جمله این عوامل سختی آب می‌باشد. اساساً افزایش سختی آب، سبب کاهش سمیت فلزات سنگین شده و این امر به واسطه رقابت فلزات سنگین با یون‌های کلسیم و منیزیم در جذب توسط موجود زنده می‌باشد، به بیان دیگر یون‌های مذکور مانع از دسترسی موجود به فلز سنگین می‌شوند، بنابراین در آب‌های سبک، سمیت فلزات سنگین افزایش پیدا خواهد کرد (Yim *et al*., 2006) .

در محیط‌های دریایی با افزایش شوری، از میزان سمیت فلزات سنگین کاسته می‌شود. یک فرآیند احتمالی برای توضیح این پدیده ترکیب شدن این فلزات با یون کلراید می‌باشد. در آب‌ها با شوری کم به دلیل کاهش ترکیب یاد شده، یون‌های فلزی به شکل آزاد دیده می‌شوند و در نتیجه سمیت آن‌ها افزایش پیدا می‌کند. این نکته در مورد کادمیوم به صورت پیوند با لیگاندهای معدنی با یون کلر دیده می‌شود (Verslycke *et al*., 2003).

[Downloaded from jae.hormozgan.ac.ir on 2026-02-18]

[DOR: 20.1001.1.23222751.1393.3.4.4.1]

در مورد کادمیوم، شوری یک عامل کلیدی است که می‌تواند فعالیت یون کادمیوم آزاد را تحت تأثیر قرار داده و در نتیجه این امر دسترسی زیستی و سمیت این فلز را در سیستم‌های دریایی کاهش دهد. علت این امر را به تشکیل کمپلکس ضعیف بین یون کادمیوم و کلر نسبت می‌دهند (Wright and welbourn, 2002). بررسی‌های انجام شده در مورد اثر شوری بر میزان جذب کادمیوم توسط میگوی آب شور نشان داده است که با افزایش شوری میزان جذب کادمیوم کاهش می‌یابد (Verslycke *et al*., 2003).

در نهایت بر اساس نتایج این تحقیق می توان نتیجه گیری نمود که کاهش غلظت نمک و سختی آب تلفات ناشی از آرسنیک و کادمیوم را افزایش می‌دهد. پس به طور کلی می‌توان بیان نمود که سختی زیاد آب برای ارگانیسم‌های آبزی مفید بوده و با افزایش سختی میزان سمیت فلزات سنگین کاهش می‌یابد.

منابـع

پوستی، ا.، صدیق مروستی، ع. ۱۳۹۰ (ترجمه). اطلس بافت شناسی ماهی، اشکال طبیعی و آسیب شناسی. انتشارات دانشگاه تهران، ۸۷۱ ص.

شاپوری، م.، عریان، ش.، اسماعیلی ساری، ع . ۱۳۸۸. بررسی تأثیر فلز مس بر تغییرات هیستوپاتولوژیک بافت‌های عضله، کبد و گناد ماهی کپور معمولی. مجله دامپزشکی دانشگاه آزاد اسلامی. سال ششم، شماره ۳، صفحات ۲۹-۲۳.

عتباتی، آ.، کیخسروی، ع.، وطن دوست، جعفر. ۱۳۸۸. بررسی اثرات سمی غلظت‌های مختلف فلزات روی و مس بر بافت کبد و آبشش ماهی کپور معمولی (*Cyprinus carpio*). دوازدهمین همایش بهداشت محیط ایران. دانشگاه علوم پزشکی شهید بهشتی. دانشکده بهداشت. صفحات ۲۶۳۷-۲۶۲۸.

ناجی، ط.، صفائیان، ش.، رستمی، م.، صبرجو، م. ۱۳۸۶. بررسی اثرات سولفات روی بر بافت آبشش بچه ماهی کپور (*Cyprinus carpio*) معمولی. مجله علوم و تکنولوژی محیط زیست. سال نهم، شماره ۲، صفحات ۳۶-۲۹.

نوری، ج.، فردوسی، س. ۱۳۷۱. شیمی محیط زیست، چاپ اول، تهران، مرکز انتشارات علمی دانشگاه آزاد اسلامی. ۱۰۷ ص.

Braunbeck, T., Storch, V., Bresch, H. 1990. Species-specific reaction of liver ultra-Structure in zebra fish (*Brachydanio rerio*) and trout (*Salmo gairdneri*) after peolong exposure to 4-chloroaniline. Archives of Environmental Contamination and Toxicology. 19: 405-418.

Coad, B.W. 2013. Freshwater Fishes of Iran (Available at http://www.briancoad.com) (accessed on 11 July 2013).

Fernandes, C., Fontainhas-Fernandes, A., Rocha, E., Salgado, M.A. 2008. Monitoring pollution in Esmoriz-Paramos lagoon, Portugal: liver histological and biochemical effects in *Liza saliens*. Environmental Monitoring and Assessment. 145: 315-22.

Helfman, G.S., Collette, B.B., Facey, D.E., Bowen, B.W. 2009. The Diversity of fishes: biology, evolution and ecology. 720 p.

Isik, I., Celik, I. 2008. Acute effects of methyl parathion and diazinon as inducers for oxidative stress on certain biomarkers in various tissues of rainbow trout (*Oncorhynchus mykiss*). Pesticide Biochemistry and Physiology. 92(1): 38-42.

Lee, S.D. 1996. Biochemical effects of environmental pollutant. Ann Arbor Science Publisher, Tnc., Ann Arbor, Mich. haematological indices of Common carp (*Cyprinus carpio*). Acta Vetrinary Bruno. 72: 79-85.

Paris-Palacios, S., Biagianti-Risbourg, S., Vernet, G. 2000. Biochemical and (ultra) structural hepatic perturbation of *Brachydanio rerio* (Teleostei, Cyprinidae) exposed to two sublethal concentrations of copper sulphate. Aquatic Toxicology. 50: 109-124.

Roncarati, A., Melotti, P., Dees, A., Mordenti, O., Angellotti, L. 2006. Welfare status of cultured seabass (*Dicentrarchus labrax* L.) and seabream (*Sparus aurata* L.) assessed by blood parameters and tissue characteristics. International Aquatic Research. 22(3): 225–234.

Roy, D., Ghosh, D., Kumar Mandal, D. 2013. Cadmium induced histopathology in the olfactory epithelium of a Snakehead fish, *Channa punctatus* (Bloch). International Journal of Aquatic Biology. 1(5): 221-227.

[Downloaded from jae.hormozgan.ac.ir on 2026-02-18]

[DOR: 20.1001.1.23222751.1393.3.4.4.1]

Roy, S., Bhattacharya, S. 2006. Arsenic-induced histopathology and synthesis of stress proteins in liver and kidney of *Channa punctatus*. Ecotoxicology and Environmental Safety. 65: 218-229.

Varanka, Z., Rojik, I., Nemcso, K.J., Abraham, M. 2001. Biochemical and morphological change in carp (*Cyprinus carpio*) liver following exposure to copper sulfate and tannic acid. Comp. Biochem. Physiol part C. 128: 476-478.

Verslycke, T., Vangheluwe, M., Heijerick, D., Schamphelaere, K.D., Sprang, P.V., Janssen, C.R. 2003. The toxicity of metal mixtures to the estuarine Mysid *Neomysis integer* (Crustacea: Mysidacea) under changing salinity. Aquatic Toxicology. 64: 307-315.

Vinodhini, R., Narayanan, M. 2008. Bioaccumulation of heavy metals in organs of fresh water fish *Cyprinus carpio* (Common carp). International Journal of Environmental Science Technology. 5: 179-182.

Wong, C.K., Wong, P.P.K., Chu, L.M. 2001. Heavy metal concentrations in marine fishes collected from fish culture sites in Hong Kong. Environmental Contamination and Toxicology. 40: 60-69.

Wright, D.A., Welbourn, P. 2002. Environmental toxicology. Cambridge University press. New York. 630 p.

Yim, G., de la Cruz, F., Spiegelman, G., Davies, J. 2006.Transcription modulation of *S. typhimurium* promoters by sub-MIC levels of rifampicin. Journal of Bacteriology. 188: 7988-7991.

[Downloaded from jae.hormozgan.ac.ir on 2026-02-18]

[DOR: 20.1001.1.23222751.1393.3.4.4.1]