مجله بوم شناسی آبزیان

Journal homepage: http://jae.hormozgan.ac.ir

مطالعه بافت‌شناسی حفره دهانی مار دریایی *Hydrophis cyanocinctus* در سواحل میناب، دریای عمان

مجتبی غازی زاده[۱]، رحیم عبدی[۱*]، سولماز شیرعلی[۱]، عبدالعلی موحدی نیا[۲]، نرگس امراللهی بیوکی[۳]

[۱] گروه زیست شناسی دریا، دانشکده علوم دریایی، دانشگاه علوم و فنون دریایی خرمشهر، خرمشهر

[۲] گروه زیست شناسی دریا، دانشکده علوم دریایی و اقیانوسی، دانشگاه مازندران، بابلسر

[۳] گروه زیست شناسی، دانشکده علوم پایه، دانشگاه هرمزگان، بندرعباس

نوع مقاله:
پژوهشی

تاریخچه مقاله:
دریافت: ۹۵/۰۷/۱۲
اصلاح: ۹۶/۰۹/۰۸
پذیرش: ۹۷/۰۱/۳۱

کلمات کلیدی:
بافت‌شناسی
حفره دهانی
مار دریایی

چکیده

مارهای دریایی بزرگ‌ترین گروه خزندگان دریایی هستند، اما نقش آن‌ها در زنجیره غذایی این زیستگاه‌ها همچنان ناشناخته مانده است. مطالعات بافتی حفره دهانی جهت تفسیر عادات غذایی، شناسایی ساختار غدد سمی و بزاقی در مارهای دریایی ضروری است. پژوهش حاضر برای مطالعه بافت‌شناسی حفره دهانی مار دریایی *Hydrophis cyanocinctus* طراحی شده است. برای این منظور ۶ عدد مار از سواحل میناب با تور ترال جمع‌آوری و با کلروفوم بی‌هوش شدند. سپس تشریح انجام و نمونه‌برداری از مناطق سقف و کف دهان صورت گرفت. بعد از طی مراحل معمول بافت‌شناسی در نهایت برش‌ها به روش‌های H&E و PAS رنگ‌آمیزی و با میکروسکوپ نوری مشاهده گردیدند. نتایج نشان داد اپیتلیوم، سنگفرشی مطبق شاخی شده و تخصص یافته بود. لامینا پروپریا حاوی بافت لنفوئیدی بود. در زیر مخاط RBC هسته‌دار، سلول‌های هتروفیل و سلول‌های بافت همبندی مشاهده شد. بافت غده‌ای، سروزی و موکوسی بود. لایه عضلانی مخطط مشاهده شد. غدد موکوسی به همراه بخش‌هایی از اپی تلیال PAS-مثبت بودند. نتایج این تحقیق بیانگر وجود شباهت‌های زیادی بین ساختار بافتی مار حاضر با بقیه مارها و خزندگان بود، لیکن تفاوت‌های ساختاری قابل‌توجهی نیز مشاهده گردید که می‌تواند به عنوان یک مدل اختصاصی برای مارهای دریایی تعریف گردد.

مقدمــه

مارهای دریایی شامل بزرگ‌ترین و کامل‌ترین گروه خزندگان دریایی هستند (Alleman *et al.*, 1999). به‌گونه‌ای که حدود ۸۶ درصد از کل خزندگان دریایی را به خود اختصاص می‌دهند (Babonis, 2011). آن‌ها ساکن مناطق گرمسیری و نیمه گرمسیری از اقیانوس هند تا زیستگاه‌های ساحلی اقیانوس آرام می‌باشند (Blouin-Demers *et al.*, 2000). اکثر گونه‌ها در مجمع الجزایر مالایی اندونزی، هند، چین و مناطقی از استرالیا یافت می‌شوند. آن‌ها ساکن آب‌های کم‌عمق در امتداد سواحل و در اطراف جزایر، دهانه‌ی رودخانه‌ها تا عمق حدود ۱۰۰ مایل از ساحل می‌باشند (Board *et al.*, 1977). مارهای دریایی نقش مهمی در زنجیره غذایی این زیستگاه‌ها به عهده دارند (Brischoux *et al.*, 2012). در این بین مار دریایی *H. cyanocinctus*

* نویسنده مسئول، پست الکترونیک: abdir@kmsu.ac.ir

[Downloaded from jae.hormozgan.ac.ir on 2026-02-18]

[DOR: 20.1001.1.23222751.1398.9.1.3.2]

دارای بالاترین پراکنش در خلیج‌فارس و نواحی غربی دریای عمان می‌باشد (Cheng *et al.*, 2013). مار دریایی *H. cyanocinctus* با بدنی به رنگ سبز زیتونی و خطوط عرضی تیره از دیگر گونه‌ها قابل تشخیص است. این خطوط در قسمت گردن پهن‌تر و در سطح زیرین بدن حلقه‌ای هستند (Damotharan *et al.*, 2010). به همین دلیل به آن‌ها مار دریایی حلقه‌دار نیز اطلاق می‌شود (Dessauer, 1970). حداکثر طول بدن این مارها ۱۵۰ سانتی‌متر گزارش شده است (Damotharan *et al.*, 2010). مطالعه بافت‌شناسی حفره دهانی مارها سبب شناخت ساختارهای مناطق سقف و کف دهان می‌شود و به شناسایی ساختار و عملکرد غدد سمی آن‌ها کمک می‌کند (Oliveira *et al.*, 2008). شناخت دقیق ساختارهای سمی مارها در علوم پزشکی و دارویی بسیار ضرورت دارد (Meier, 1990). از طرفی سم ترشح شده برای خود مارها عملکرد حیاتی دارد، به‌گونه‌ای که علاوه بر دفاع و شکار، در گوارش شیمیایی ذرات غذایی هم نقش عمده دارد (Kardong, 1983). همچنین مطالعات بافتی حفره دهانی می‌تواند منجر به شناسایی اندام‌های حسی ویژه مارها شود. یکی از این اندام‌های ویژه، زبان است. در مارها زبان نقشی در فرآیند گوارش ندارد ولی ساختارهای حسی منحصربه‌فردی دارد که جانور را در موقعیت‌های محیطی هوشیار نگه می‌دارد. دندان‌ها نیز از جمله اندام‌های مهم حفره دهانی مارها به‌شمار می‌روند. دندان‌ها در مارها نقش گوارشی ندارند بلکه تنها عملکرد ویژه آن‌ها تزریق سم می‌باشد (Kardong, 2002). پس از آنکه سم در غدد سمی ساخته می‌شود به‌وسیله مجاری به دندان‌ها انتقال می‌یابد و در نهایت در اثر فشار عضلات ماگزیلایی منجر به تزریق سم از درون دندان‌ها می‌شود (Kardong, 1983). ساختار استخوانی و دسته‌های عضلانی احاطه‌کننده موجود در فک بالا و فک پایین قابلیت‌های ویژه‌ای به مارها می‌دهند که در شکار از آن‌ها استفاده می‌کنند (Groombridge, 1979). مطالعه بافتی کانال گوارشی امکان شناسایی بسیاری از بیماری‌ها، آشنایی با عادات غذایی و ضایعات بافتی را فراهم می‌سازد و تحقیقات محدود و اندکی نیز در این زمینه وجود دارد. از طرفی مارهای دریایی بزرگ‌ترین گروه خزندگان آبزی و از جمله جانوران تأثیرگذار در اکوسیستم آبی دریایی عمان می‌باشند. به همین جهت در پژوهش حاضر به بررسی ساختارهای بافتی حفره دهانی در مار دریایی *H. cyanocinctus* در سواحل شهرستان میناب پرداخته شد تا قابل استناد توسط سایر مراکز پژوهشی و تحقیقاتی در زمینه تحقیقات مشابه باشد.

مواد و روش‌ها

نمونه‌برداری

شش عدد مار دریایی بالغ از گونه *Hydrophis cyanocinctus* از سواحل میناب واقع در دریای عمان در فصل زمستان جمع‌آوری شدند. در ابتدا وزن و طول نمونه‌ها اندازه‌گیری شد. میانگین وزن نمونه‌های نر ۵۵۲±۳/۷۳ گرم و میانگین وزن نمونه‌های ماده ۵۵۵±۴/۳۳ گرم بود. اندازه طول با یک نوار مدرج از نوک پوزه تا انتهای دم اندازه‌گیری شد. میانگین اندازه طول در نمونه‌های نر۱۲۲±۲/۲۳ سانتی‌متر و میانگین اندازه طول در نمونه‌های ماده ۳/۰۵± ۱۲۱ سانتی‌متر بود.

آماده‌سازی نمونه‌های بافتی

در ابتدا انتخاب نمونه‌هایی که معرف جمعیت سالم باشند، ضروری بود؛ لذا سطح بدن هریک از مارها معاینه شد تا علائم غیرطبیعی مانند: زخم، خونریزی و انگل‌های پوستی وجود نداشته باشد. جهت مطالعات بافت‌شناسی، حیوانات توسط کلروفوم بی‌هوش شدند. تزریق به‌صورت دهانی صورت گرفت و تشریح به سرعت انجام شد. مناطق مختلف حفره دهانی (سقف و کف حفره) مستقیماً در محلول بوئن فیکس شدند. پس از انجام مراحل معمول بافت‌شناسی بخش‌ها به ضخامت ۶µm به‌وسیله دستگاه میکروتوم برش داده شدند و جهت مطالعات عمومی بافت‌شناسی با هماتوکسیلین- ائوزین (H&E) و جهت تشخیص ترکیبات کربوهیدراتی و مخاطی خنثی با پریودیک اسید شیف (PAS) رنگ‌آمیزی شدند. سپس نمونه‌های بافتی به‌وسیله میکروسکوپ نوری مجهز به لنز داینولیت مشاهده و با بزرگنمایی ۲۹۰، ۷۲۵ و ۲۹۰۰ عکس‌برداری شدند (Hewitson and Darby, 2010).

نتایــج

[Downloaded from jae.hormozgan.ac.ir on 2026-02-18]

[DOR: 20.1001.1.23222751.1398.9.1.3.2]

کف حفره دهانی

در مطالعات میکروسکوپی در کف حفره دهانی مشخص گردید که بافت پوششی در قسمت‌های ابتدایی از نوع سنگفرشی مطبق شاخی شده می‌باشد؛ به‌گونه‌ای که هر چه به سمت انتهای حفره دهانی پیش برویم بر ارتفاع بافت پوششی نیز افزوده می‌شود (شکل ۱A) و سلول‌های جامی فراوان به همراه سلول‌های ترشحی و با فاصله از هم مشاهده گردید. این سلول‌های موکوسی با رنگ‌آمیزی PAS واکنش‌پذیری خوبی داشتند (شکل ۱B).

در زیر بافت پوششی بافت همبند سست (پارین) قرار داشت (شکل ۱A)، که اجتماعاتی از بافت‌های لنفوئیدی منتشر در آن مشاهده شد (شکل ۱B). در زیر پارین لایه زیر مخاط مشاهده گردید. همچنین بافت اپیتلیال کف حفره دهان فاقد عضله مخاطی بوده و ساختار پارین- زیرمخاط را به وجود می‌آورد (شکل ۱A).

در زیر مخاط، عروق خونی فراوان مشاهده گردید که حاوی سلول‌های RBC هسته‌دار و سلول‌های هتروفیل فراوان بودند. سلول‌های هتروفیل در رنگ‌آمیزی H&E، واکنش بسیار خوبی با ائوزین نشان دادند (شکل ۱C). همچنین در این ناحیه تجمعاتی از غدد زیر مخاطی مشاهده گردید که حاوی سلول‌های جامی فراوان بودند. این سلول‌های جامی با PAS واکنش

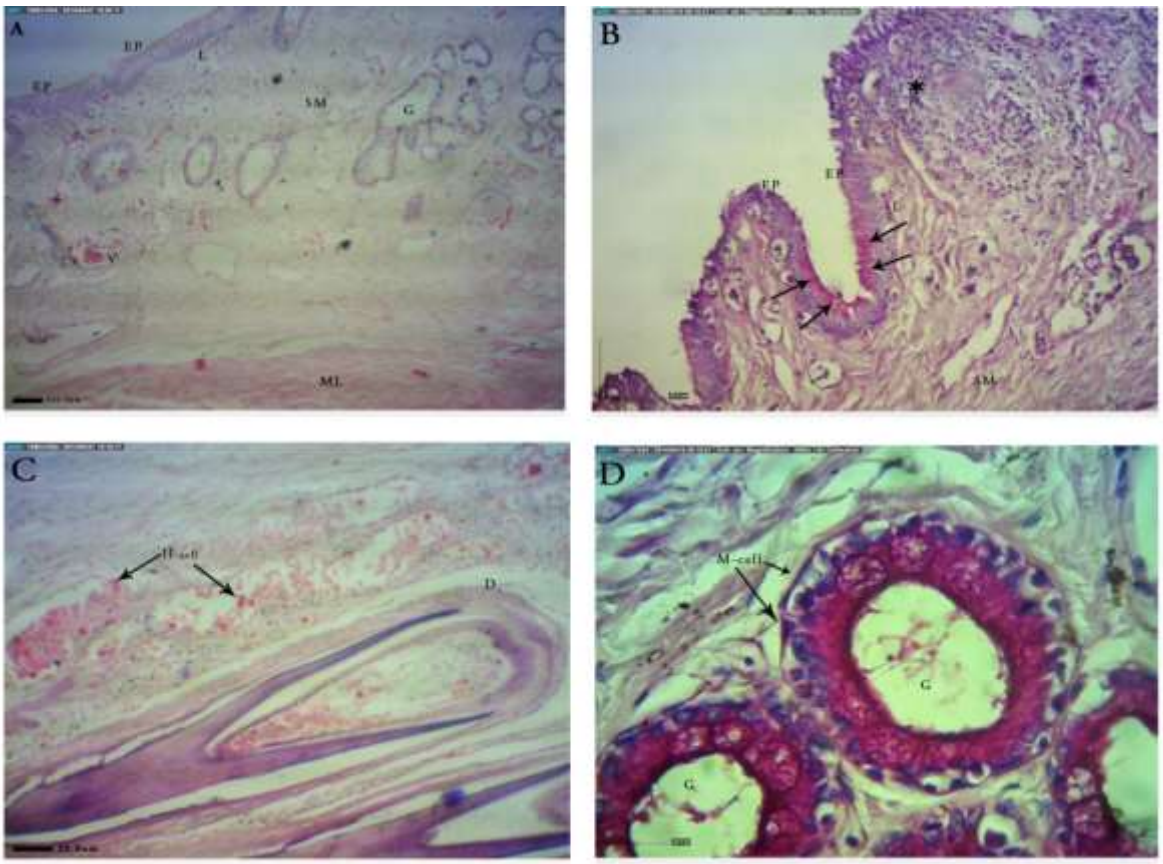

شکل ۱. تصاویر مقاطع بافتی مربوط به کف حفره دهانی. A: لایه‌های بافتی تشکیل‌دهنده کف حفره دهانی مشتمل بر بافت پوششی (EP)، لامینا پروپریا (L)، زیر مخاط (SM)، لایه عضلانی (ML)، به همراه غدد (G)، رنگ‌آمیزی شده با هماتوکسیلین- ائوزین، بزرگنمایی × ۲۹۰ . تصویر B: بافت لنفوییدی (✱)، سلول‌های جامی (انتهای پیکان)، بافت پوششی (EP)،لامینا پروپریا (L)، زیر مخاط (SM)، رنگ‌آمیزی شده با پریودیک اسید- شیف، بزرگنمایی × ۷۲۵ . تصویر C: جوانه دندانی (D) و سلول‌های هتروفیل (H-cell)،رنگ‌آمیزی شده با هماتوکسیلین-ائوزین، بزرگنمایی × ۷۲۵ . تصویر D: غدد کف حفره دهانی (G) و سلول‌های میواپی تلیال (M-cell)،رنگ‌آمیزی شده با پریودیک اسید- شیف، بزرگنمایی × ۲۹۰۰ .

[Downloaded from jae.hormozgan.ac.ir on 2026-02-18]

[DOR: 20.1001.1.23222751.1398.9.1.3.2]

نشان داده بودند. ساختار غدد با آسینی‌های موکوسی و سروموکوسی متفاوت است. این غدد دارای حفره‌ی مرکزی وسیع می‌باشند. دیواره غده واجد سلول‌های موکوسی می‌باشد که این سلول‌ها در دیواره غده در کنار یکدیگر قرارگرفته‌اند. هلال ژیانوزی مشاهده نگردید. سلول‌هایی با هسته کشیده و هتروکروماتین چسبیده به دیواره غدد مشاهده شد که به نظر می‌رسد مربوط به سلول‌های میواپیتلیال باشند. غدد با PAS به‌خوبی واکنش داده بودند (شکل ۱D). همچنین در ساختار کف دهان تعدادی جوانه دندانی مشاهده گردید که در لابلای آن‌ها عروق خونی فراوان وجود داشت (شکل ۱C). لایه عضلانی در این قسمت از نوع مخطط بود (شکل ۱A).

سقف حفره دهانی

ساختار بافتی سقف دهان مشابه کف دهان بود و بافت پوششی از نوع سنگفرشی مطبق شاخی شده بود؛ با این تفاوت که ارتفاع بافت پوششی از ابتدا تا انتها اندازه ثابتی داشت. سلول‌های جامی و ترشحی که در ناحیه کف وجود داشت در این قسمت مشاهده نشد. در زیر بافت پوششی، لامیناپروپریا و بعد از آن لایه زیر مخاط قرار داشت و عضله مخاطی مشاهده نگردید. لایه زیر مخاط حاوی عروق خونی فراوان بود، اما ساختارهای غده‌ای مشاهده نشد. بعد از لایه زیر مخاط، طبقه عضلانی مشاهده شد. لایه عضلانی در برخی نواحی وسعت بیشتری پیدا کرده بود (شکل ۲A). پس از لایه عضلانی در فوقانی ترین ناحیه سقف دهان تجمع بسیار وسیعی از واحدهای سروزی مشاهده گردید (شکل ۲B). در این واحدها سیتوپلاسم ائوزینوفیلی و هسته‌ها کروی و بازوفیل مشاهده گردید. تعداد سلول‌ها در هر واحد بین ۱۵-۵ سلول مشاهده شد. هسته‌ها هتروکروماتین و در مرکز سلول قرار داشتند. مجرای مرکزی بسیار کوچک بود و به ندرت مشاهده می‌شد (شکل ۲C). در قسمت سقف دهان چین‌های متعددی مشاهده گردید که این چین‌ها در کف حفره دهانی کمتر بودند.

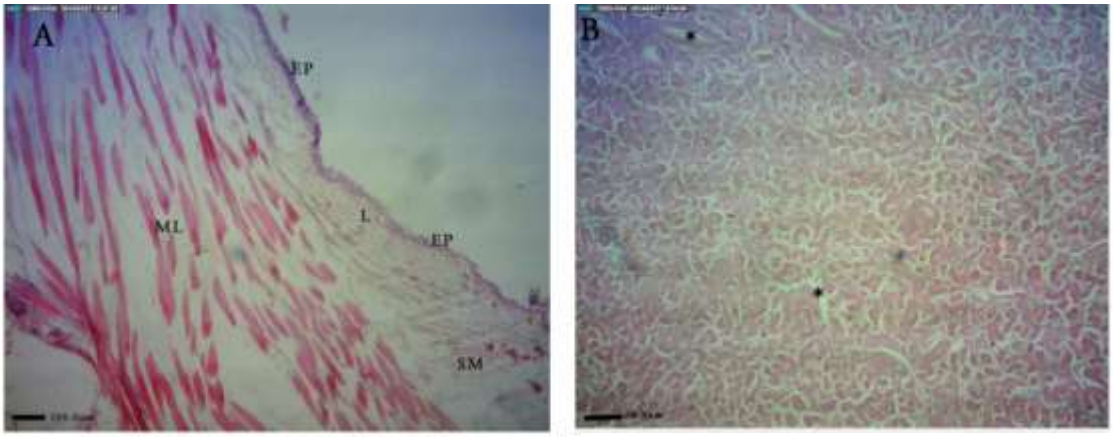

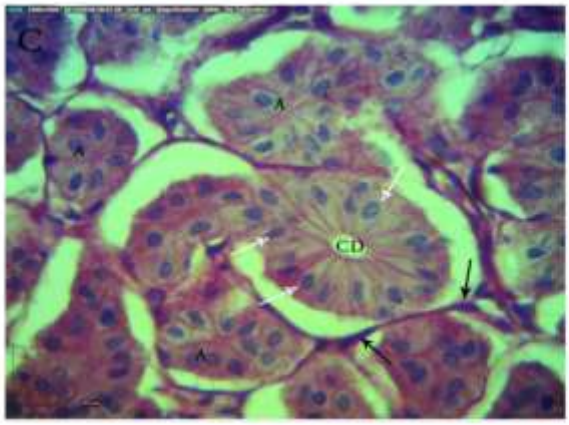

شکل ۲. تصاویر مقاطع بافتی مربوط به سقف حفره دهانی. A: لایه‌های بافتی تشکیل‌دهنده سقف حفره دهانی مشتمل بر بافت پوششی (EP)، لامینا پروپریا (L)، زیر مخاط (SM)، لایه عضلانی مخطط (ML)، رنگ‌آمیزی شده با هماتوکسیلین-ائوزین، بزرگنمایی × ۲۹۰ . تصویر B: تصویر با بزرگنمایی کم از اجتماع وسیع غدد سروزی و مجرا (D)، رنگ‌آمیزی شده با هماتوکسیلین-ائوزین، بزرگنمایی × ۷۲۵ . تصویر C: ساختارهای غدد سروزی کف حفره دهانی مشتمل بر آسینوس ها (A)، هسته سلول‌های آسینی (انتهای پیکان سفید) و سلول‌های میواپی تلیال (انتهای پیکان مشگی)، مجرای مرکزی آسینوس(CD)، رنگ‌آمیزی شده با پریودیک اسید- شیف، بزرگنمایی × ۲۹۰۰ .

[Downloaded from jae.hormozgan.ac.ir on 2026-02-18]

[DOR: 20.1001.1.23222751.1398.9.1.3.2]

بحث

مطالعه بافت‌شناسی حفره دهانی به منظور شناخت ساختار لوله‌ی گوارشی و عادات غذایی در مارها سودمند است (Hamdi *et al.*, 2014). این در حالی است که مطالعات اندکی پیرامون ساختارهای بافتی حفره دهانی مارهای دریایی گزارش شده است. مطالعات بافت‌شناسی حفره دهانی مار دریایی *H. cyanocinctus* نشان داد که بافت پوششی از نوع سنگفرشی مطبق شاخی شده است که هر چه به سمت انتهای حفره دهانی پیش می‌رویم بر ارتفاع سلول‌های آن افزوده می‌شود. این امر در واقع نشان‌دهنده شکل‌گیری یک نوع تمایز بافتی از بافت سنگفرشی حفره دهانی، به بافت استوانه‌ای مری می‌باشد. در همین راستا و بر طبق پژوهش‌های صورت گرفته، بافت پوششی حفره دهانی و قسمت تحتانی فک مار آبی *Nerodia sipedon* از نوع سنگفرشی مطبق شاخی شده گزارش شده است (Close and Cundall, 2014). لازم به ذکر است، بر طبق پژوهش‌های انتشار یافته در مارها، بافت پوششی مری استوانه‌ای بلند گزارش شده است (Zaher *et al.*, 1991؛ Abdeen *et al.*, 2013). در مطالعه حاضر، در قسمت‌هایی از بافت پوششی کف حفره‌ی دهانی که دارای ارتفاع بیشتری بود تعدادی سلول جامی وجود داشت که با رنگ‌آمیزی PAS به‌خوبی واکنش داده بودند. این وضعیت نشان‌دهنده ترشحات موکوسی این سلول‌ها می‌باشد که جهت چسبندگی و تسهیل انتقال ذرات غذایی به مری سازگاری یافته‌اند. همچنین این ترشحات از بافت پوششی در برابر ذرات غذایی خشن محافظت می‌کنند (El- Bakry *et al.*, 2012). لامینا پروپریا در قسمت کف حفره‌ی دهانی واجد توده‌هایی از بافت‌های لنفوئیدی منتشر بود. این ساختارها از سلول‌هایی نظیر: سلول‌های لنفوسیت، لنفوبلاست و به تعداد کمتری از سلول‌های ماکروفاژی تشکیل شده‌اند و در مبارزه با میکروارگانسیم های موجود در ذرات غذایی و ضدعفونی کردن بزاق نقش دارند (Brooks *et al.*, 1996). در عروق خونی زیرمخاط سلول‌های هتروفیلی به وضوح قابل مشاهده بودند. این سلول‌ها که در مکانیسم‌های ایمنی و دفاعی نقش دارند در خزندگان، دوزیستان و حتی پرندگان وجود دارند (Genovese *et al.*, 2013). سلول‌های هتروفیلی سلول‌هایی گرد با سیتوپلاسمی روشن هستند که از لحاظ عملکرد معادل سلول‌های ائوزینوفیل پستانداران هستند (Brooks *et al.*, 1996). تعدادی از محققان ماهیت آن‌ها را سلول‌های فاگوسیتوز کننده گزارش می‌کنند (Maxwell and Robertson, 1998). در رابطه با ویژگی‌های ساختاری و عملکردی هتروفیل ها و حتی نقش آن‌ها در التهاب و بیماری پژوهش‌های بنیادی و اساسی صورت گرفته است (Brockus *et al.*, 1998; Harmon, 1998؛). طبقه‌بندی غدد دهانی خزندگان برحسب ماهیت ترشحی آن‌ها صورت می‌گیرد (Gabe and Saint-Kochva, 1978; Underwood, 1997؛ Girons,1969;). به‌طورکلی غدد حفره دهانی در مارها شامل غدد کامی، تحت فکی، بناگوشی و سمی می‌باشد (Taub, 1966). غدد کامی عمدتاً سروزی هستند (Kochva, 1987; Underwood, 1997; Vidal, 2002; Jackson, 2003؛). به‌طور معمول غدد سروزی یا سروموکوسی غنی از مواد پروتئینی و در ارتباط با غدد سمی هستند.این درحالی است که غدد موکوسی دارای ترشحات موکوسی هستند و سبب روان کاری و لغزنده کنندگی حفره می‌شوند (Underwood, 1997). در مار دریایی *H. cyanocinctus* در ناحیه کف حفره، غدد موکوسی به‌خوبی دیده شدند. این غدد با رنگ‌آمیزی پاس واکنش خوبی داشتند. این وضعیت نشان‌دهنده‌ی ماهیت ترشحی آن‌هاست که نقش مهمی در لغزندگی طعمه دارد و عمل بلع را تسهیل می‌نماید (Kochva, 1978). غدد موکوسی دهانی در تمام مهره‌داران یافت می‌شوند. ترشحات این غدد سبب محافظت از بافت پوششی حفره دهانی و حتی مری خواهد شد. در مارها این ساختارها در قسمت قدامی فک بالایی و تقریباً تمام سطح فک پایینی دیده می‌شوند (Kochva, 1970). از طرفی نتایج مطالعه بر روی سه گونه مار *Atractus reticulatus*, *Dipsas indica* و *Sibynomorphus mikanii* نشان داد که در ناحیه کف علاوه بر غدد موکوسی غدد سروموکوسی هم وجود دارند (De Oliveira *et al.*, 2008). بیشتر مطالعات صورت گرفته بر روی غدد حفره دهانی مربوط به ناحیه سقف می‌باشد. عمده‌ترین دلیل وجود ساختارها و غدد سمی می‌باشد که در ناحیه سقف قرار دارد (Kochva, 1987). غدد سمی شبیه به غده تغییر شکل یافته پاروتید پستانداران هستند و ساختاری سروزی دارند (Meier, 1990). در مطالعه حاضر نیز در ناحیه سقف، غدد از نوع سروزی بودند. دندان‌ها در مارها در فک بالا واقع‌شده‌اند. این دندان‌ها نقشی در گوارش مکانیکی غذا ندارند و مهم‌ترین عملکردی که دارند، تزریق سم می‌باشد (Britt *et al.*, 2009). در مطالعه حاضر الگوی دندانی با الگوهای مشاهده شده در بقیه مارها شباهت چندانی نداشته و بیشتر از الگوی دندان در ماهی‌ها تبعیت می کند. بعلاوه اینکه برخلاف پژوهش‌های انتشار

[Downloaded from jae.hormozgan.ac.ir on 2026-02-18]

[DOR: 20.1001.1.23222751.1398.9.1.3.2]

یافته ساختارهای دندانی در کف حفره دهانی وجود داشتند. لایه عضلانی حفره دهانی در خزندگان، دوزیستان و پرندگان نسبتاً به هم شباهت‌هایی دارند. ساختار عضلانی در مارها شامل عضلات خلفی فک بالا و فک پایین و عضلات رابط هستند. مجموعه‌ی این عضلات به همراه ساختار اسکلتی فک بالا و پایین به مارها در شکار و بلع طعمه کمک می‌کند (Groombridge, 1979). علاوه بر اینکه دستجات عضلانی با غدد سمی نیز ارتباط دارند (Kardong, 1983). در گونه مورد مطالعه در این تحقیق رشته‌های عضلانی اسکلتی به خوبی مشاهده شدند.

نتایج این تحقیق بیانگر وجود شباهت‌های زیادی بین ساختار بافتی گونه *H. cyanocinctus* با بقیه مارها و خزندگان داشت، لیکن تفاوت‌های ساختاری قابل‌توجهی نیز مشاهده گردید که می‌تواند به عنوان یک مدل اختصاصی برای مارهای دریایی تعریف گردد.

منابـع

Abdeen, M.A., Mostafa, A.N., Abo-Eleneen, E.R., Elsadany, A.D. 2013. Anatomical studies on the alimentary tract of the egyptian typhlopid snake *Rhamphotyphlops Braminus*. Journal of American Science. 9(5): 12-21.

Alleman, A.R., Jacobson, E.R., Raskin, R.E. 1999. Morphologic, cytochemical staining, and ultrastructural characteristics of blood cells from eastern diamondback rattlesnakes (*Crotalus adamanteus*). American Journal of Veterinary Research. 60(4): 507-514.

Babonis, L.S. 2011. Morphological and biochemical evidence for the evolution of hypo-osmoregulation in snakes. Ph.D. thesis. University of Florida.

Blouin-Demers, G., Weatherhead, P.J., Shilton, C.M., Parent, C.E., Brown, G.P. 2000. Use of inhalant anesthetics in three snake species. Contemporary Herpetology. 19 September 2000.

Board, P.G., Roberts, N., Shine, R. 1977. Studies on the blood of Australian elapid snakes. Morphology and composition. Comparative Biochemistry and Physiology. 56B: 353-356.

Brischoux, F., Rolland, V., Bonnet, X., Matthieu Caillaud, M., Shine, R. 2012. Effects of oceanic salinity on body condition in sea snakes. Integrative & Comparative Biology. 52(2): 235-244.

Britt, E.J., Clark, A.J., Bennett, A.F. 2009. Dental morphologies in Garter snakes (*Thamnophis*) and their connection to dietary preferences. Journal of Herpetology. 43(2): 252-259.

Brockus, C.W., Jackwood, M.W., Harmon, B.G. 1998. Characterization of beta defensin prepropeptide mRNA from chicken and turkey bone marrow. Animal Genetics. 29(4): 283-289.

Brooks, J.R.L., Bounous, I.D.I. Andreasen, C.B. 1996. Functional comparison of avian heterophils with human and canine neutrophils. Comparative Haematology International. 6: 153-159.

Cheng, Y.C., Tu, M.C., Tsai, J.R., Lin, H.C., Lin, L.Y. 2013. Comparison of the osmoregulatory capabilities among three amphibious sea snakes (*Laticauda* spp.) in Taiwan. Zoological Studies. 52: 28-38.

Close, M., Cundall, D. 2014. Snake lower jaw skin: extension and recovery of a hyperextensible keratinized integument. Journal of Experimental Zoology. 321(2): 78-97.

Damotharan, P., Arumugam, M., Vijayalakshmi, S., Balasubramanian, T. 2010. Diversity, biology and ecology of sea snakes (*Hydrophiidae*) distributed along the Parangipettai Coast, Southeast Coast of India. International Journal of Current Research. 4: 62-69.

De Oliveira, L., Jared, C., da Costa Prudente, A.L., Zaher, H., Antoniazzi, M.M. 2008. Oral glands in dipsadine *''goo-eater''* snakes: Morphology and histochemistry of the infralabial glands in a, *Dipsas indica*, and *Sibynomorphus mikanii*. Toxicon. 51(5): 898-913.

Dessauer, H.C. 1970. Blood chemistry of reptiles: Physiological and evolutionary aspects. In Biology of the reptilia, Cans, C., Parsons, T.S. (eds.). Academic Press, New York. pp.1-72.

El- Bakry, A.M., Abdeen, A.M., Abo-Eleneen, R.E. 2012. Anatomical and morphometrical study of the alimentary canal of the lizard *Scincus scincus* and the snake *Natrix tessellate*. Life Science Journal. 9(4): 1010-1022.

Gabe, M., Saint-Girons, H. 1969. Donne´es histologiques sur les glandes salivaires des le´pidosauriens. Memoirs du Museum d'Histoire Naturelle. 58(1): 3-116.

[Downloaded from jae.hormozgan.ac.ir on 2026-02-18]

[DOR: 20.1001.1.23222751.1398.9.1.3.2]

Genovese, K.J., He, H., Swaggerty, C.L., Kogut, M.H. 2013. The avian heterophil. Developmental and Comparative Immunology. 41(3):334-40.

Groombridge, B.C. 1979. Comments on the intermandibular muscles of snakes. Journal of Natural History. 13(4): 477-498.

Hamdi, H., El-Ghareeb, A.W., Zaher, M., Essa, A., Lahsik, S. 2014. Anatomical, histological and histochemical adaptations of the reptilian alimentary canal to their food habits: II-*Chamaeleon africanus*. World Applied Sciences Journal. 30(10): 1306-1316.

Harmon, B.G. 1998. Avian heterophils in inflammation and disease resistance. Poultry Science. 77(7): 972-977.

Hewitson, T.D., Darby, I.A. 2010. Histology protocols. 1th edition. New York. Humana Press Inc.

Jackson, K. 2003. The evolution of venom-delivery systems in snakes. Zoological Journal of the Linnean Society. 137(3): 337-354.

Kardong, K.V. 1983. The evolution of the venom apparatus in snakes from Colubrids to Viperids and Elapids. Memórias do Instituto Butantan. 46: 106-118.

Kardong, K.V. 2002. Colubrid snakes and Duvernoy's venom glands. Journal of Toxicology: Toxin Reviews. 21(1): 1-19.

Kochva, E. 1970. Salivary glands of snakes. Clinical Toxicology. 3(3): 363-387.

Kochva, E. 1978. Oral glands of the reptilia. In: Gans, C. (ed.). Biology of the Reptilian. Academic Press, London, New York. 8: 782 p.

Kochva, E. 1987. The origin of snakes and evolution of the venom apparatus. Toxicon. 25(1): 65-106.

Maxwell, M.H., Robertson, G.Q. 1998. The avian heterophil leukocyte: a review. World's Poultry Science Journal. 54(2): 155-178.

Meier, J. 1990. Venomous snakes. In: Medical use of snake venom proteins. In: Stocker, K.E. (ed.).1-32. Boca Raton, FL: CRe Press.

Oliveira, L., Jared, C., Prudente, A.L.C., Zaher, H., Antoniazzi, M.M. 2008. Oral gland in dipsadine "goo-eater" snake: Morphology and histochemistry of the infralabial gland in *Atractus reticulatus*, *Dipsas indica* and *Sibynomorphus mikanii*. Toxicon. 51(5): 898-913.

Taub, A.M. 1966. Ophidian cephalic glands. Journal of Morphology. 118: 529-542.

Underwood, G. 1997. An overview of venomous snake evolution. Symposia of the Zoological Society of London. 70: 1-13. In: Thorpe, R.S., Wu ster, W., Malhotra, A. (eds.). Venomous Snake. Ecology, Evolution and Snakebite. The Zoological Society of London. Clarendon Press, Oxford.

Vidal, N. 2002. Colubroid systematics: evidence for an early appearance of the venom apparatus followed by extensive evolutionary timkering. Journal of Toxicology - Toxin Reviews. 21(1&2): 21-41.

Zaher, M.M., Abo-Taira, A.M., Abdeen, A.M., Badr El-Din, N.K., Afifi, A.M.F. 1991. Gastrointestinal tract of snakes: Observations on the anatomy, morphometry and histology of the alimentary tract in *Cerastes cerastes* (Viperidae). Journal of the Egyptian German Society of Zoology. 5: 489-510.

[Downloaded from jae.hormozgan.ac.ir on 2026-02-18]

[DOR: 20.1001.1.23222751.1398.9.1.3.2]