مجله بوم شناسی آبزیان

Journal homepage: http://jae.hormozgan.ac.ir

استخوان‌شناسی سر نازک‌ماهی خزری *Chondrostoma cyri* (Kessler, 1877)

سیدعلی معزی[1*]، یزدان کیوانی[2]

[1] گروه شیلات، دانشکده منابع طبیعی دانشگاه صنعتی اصفهان، اصفهان ۸٤۱۵٦۸۳۱۱۱، ایران

[2] دانشیار گروه شیلات، دانشکده منابع طبیعی دانشگاه صنعتی اصفهان، اصفهان ۸٤۱۵٦۸۳۱۱۱، ایران

نوع مقاله:
پژوهشی

تاریخچه مقاله:
دریافت: ۹۸/۰۴/۰۳
اصلاح: ۹۸/۰۵/۰۷
پذیرش: ۹۸/۰۷/۰۵

کلمات کلیدی:
استخوان‌شناسی
آرایه‌شناختی
نازک‌ماهی خزری
رود ارس

چکیده

شناخت ویژگی‌های استخوان‌شناسی ماهیان به‌ویژه ساختار سر در درک ویژگی‌های زیستی از قبیل تغذیه و تنفس کاربرد دارد. این مطالعه با هدف فراهم آوردن ویژگی‌های استخوان‌شناسی ساختار سر نازک‌ماهی خزری (*Chondrostoma cyri*) به اجرا درآمد. تعداد شش نمونه از رودخانه ارس توسط الکتروشوکر و تور پره صید، سپس در فرمالین ٪۱۰ تثبیت و با هدف مطالعات استخوان‌شناسی، شفاف‌سازی و رنگ‌آمیزی شدند. ساختارهای استخوانی به وسیله استریومیکروسکوپ بررسی و توصیف گردید. زائده حلقی‌خلفی استخوان قاعده‌ای‌پس‌سری از ابتدا تا انتها تقریباً به صورت یک‌پارچه پهن بوده و در انتها کند می‌شود. صفحه خردکننده شکمی بزرگ و پهنای آن از پهنای استخوان قاعده‌ای پس‌سری بیشتر می‌باشد. قسمت بالایی خویش‌پرویزنی بدون انشعاب و گرد بوده و شبیه به میله‌های بولینگ است. لبه بالایی سرپوش آبششی در محل اتصال به استخوان لامی‌فکی گرد و لبه جلویی سرپوش آبششی مضرس است. استخوان مربعی بلند و رشد یافته و استخوان ساده تقریباً بلند و کشیده است. زائده میانی- جانبی بالارونده در استخوان فکی گرد یا هلالی، قسمت پشتی استخوان مفصلی در فک زیرین محدب و زائده منحنی مسطح و کوچک است. با توجه به کارایی کم صفات اندازشی، شمارشی و الگوهای رنگی در مطالعات آرایه‌شناختی این جنس، نتایج این تحقیق می‌تواند به عنوان پایه‌ای برای مطالعات آتی گونه‌های این جنس مورد استفاده قرار گیرد.

مقدمــه

کپورماهیان بزرگ‌ترین گروه ماهیان اروپایی- آسیایی‌اند که در مورد ساختار ژنتیکی این خانواده مطالعات زیادی انجام شده است (Durand *et al*., 2002). جنس *Chondrostoma* از خانواده کپورماهیان و زیر خانواده Leuciscinae است (Robalo *et al*., 2005) که اخیراً به سطح خانواده ارتقا یافته است (Fricke *et al*., 2020). از ۲۶ گونه معرفی شده، چهار گونه *C. cyri*، *C. regium*، *C. orientale* و *C. esmaeilii* در ایران شناخته شده است (Coad, 2019; Esmaeili *et al*., 2017; Eagderi *et al*., 2017; Elvira, 1997; Bianco and Banarescu, 1982). ماهی *Chondrostoma cyri* برای اولین بار از رودخانه کورا (واقع در تفلیس گرجستان) و گونه *Chondrostoma oxyrhynchum* نیز از رودخانه کوما در نزدیکی Georgiyevsk در کشور روسیه توصیف گردید. الوایرا در مطالعات اولیه خود این گونه را به عنوان زیرگونه‌ای از *C. oxyrhynchum* معرفی نمود (Elvira,

* نویسنده مسئول، پست الکترونیک: moezzi.sayyed.ali@ut.ac.ir

[Downloaded from jae.hormozgan.ac.ir on 2026-11-23]

(1988; 1991). اما با گذشت زمان با توجه به مطالعات تبارشناختی انجام شده توسط Smirnov (1992)، Elvira آن را به عنوان یک گونه معتبر و مستقل از *C. oxyrhynchum* معرفی کرد (Elvira, 1997). نمونه‌ای از گونه مورد مطالعه در شکل ۱ قابل مشاهده است.

ماهی‌ها متنوع‌ترین و پرتعدادترین گروه مهره‌داران را تشکیل می‌دهند که در بیشتر آب‌های جهان گسترده شده و این پراکنش بالا به واسطه تنوع شگفت‌آور آن‌ها از نظر سازگاری‌های ریخت‌شناسی، فیزیولوژیک و رفتاری می‌باشد (Keivany, 2008; Keivany *et al*., 2016). از جمله این ویژگی‌ها، ساختار اسکلتی به عنوان بخشی از کالبد ماهیان است که به مدت طولانی پس از مرگ باقی می‌ماند و دربردارنده اطلاعات زیستی و بوم‌شناختی فراوانی است. استخوان‌شناسی ماهیان نسبت به سایر مهره‌داران بسیار پیچیده می‌باشد، چرا که اسکلت ماهیان دارای تعداد زیادی استخوان است (Keivany, 2003, 2014a-d, 2017). اساساً استخوان‌شناسی در مطالعات آرایه‌شناسی و شناخت ارتباط ماهیان اهمیت زیادی دارد (Helfman *et al*., 2009). برای مطالعات استخوان‌شناسی از تکنیک شفاف‌سازی و رنگ‌آمیزی استفاده می‌شود (Gavaia *et al*., 2000). این روش جهت مطالعه جزییات ساختارهای اسکلتی و روند توسعه و تکوین آن‌ها در طی مراحل مختلف رشدی نیز مورد استفاده قرار می‌گیرد (Faustino and Power, 1998). به‌علاوه، این روش‌ها به عنوان ابزاری جهت مطالعه ناهنجاری‌های اسکلتی بسیاری از گونه‌های ماهیان پرورشی نیز استفاده می‌شود (Verhaegen *et al*., 2007). بسته به نوع استخوان و اطلاعات مورد نیاز، هر متخصص به میزان مختلف از این داده‌های استخوان‌شناسی می‌تواند استفاده نماید. بازیابی این اطلاعات بر عهده زیست‌شناسان، باستان‌شناسان و دیرین‌شناسان است. امروزه زیست‌شناسان با اطلاعات فراوانی که از استخوان‌ها به دست آورده‌اند، می‌توانند تشخیص گونه، سن، جنس، اندازه، وزن، مکان و شرایط محیطی را به راحتی استخراج نمایند. استخوان‌شناسی علاوه بر کمک به مطالعات سنگواره شناسی، برای درک تکامل ماهیان، در بررسی‌های زیست‌شناسی ماهیان از جمله تغذیه، تنفس و شنا اهمیت زیادی دارد، بنابراین، مطالعات استخوان‌شناسی برای درک بهتر روابط خویشاوندی بین ماهیان لازم بوده و از جمله ویژگی‌های تاکسونومی مهم جهت تشخیص و طبقه‌بندی آن‌ها و درک روند تکاملی آن‌ها محسوب می‌گردد (Helfman *et al*., 2009). بنابراین، نتایج بررسی حاضر می‌تواند به عنوان پایه‌ای برای مطالعات آتی آرایه‌شناسی اعضای جنس *Chondrostoma* مورد استفاده قرار گیرد و به شناخت بهتر ویژگی‌های زیست‌شناختی این گونه بومی کمک نماید.



شکل ۱. تصویر نمونه‌ای از *Chondrostoma cyri* صید شده از رودخانه ارس، ایران.

مواد و روش‌ها

تعداد شش قطعه نازک‌ماهی (*C. cyri*) از رودخانه ارس با دستگاه الکتروشوکر و تور پره نمونه‌برداری شد. نمونه‌ها با استفاده از محلول گل میخک ۱٪ بیهوش و در فرمالین ۱۰٪ بافری تثبیت شده و برای مطالعات بعدی به موزه ماهی‌شناسی دانشکده منابع طبیعی دانشگاه صنعتی اصفهان منتقل شدند. بعد از یک هفته فرمالین تعویض شده و پس از دو هفته نمونه‌ها به الکل ۷۰٪ انتقال یافتند. این نمونه‌ها در موزه ماهی‌شناسی دانشگاه صنعتی اصفهان با شماره (IUT-IM 13901225-001-01) ثبت شده‌اند. برای مطالعه داده‌های استخوان‌شناسی از روش شفاف‌سازی و رنگ‌آمیزی نمونه‌ها پروتکل Taylor and Van Dyke (1985) استفاده شد. در این روش از رنگ آلسین‌آبی برای رنگ‌آمیزی ساختارهای غضروفی، رنگ آلیزارین قرمز برای رنگ‌آمیزی ساختارهای استخوانی، آنزیم تریپسین برای هضم بافت و گلیسیرین برای شفاف‌سازی نمونه‌ها استفاده گردید. پس از شفاف‌سازی، قطعات استخوانی جدا و توسط اسکنر مدل HP Scanjet G4050 در حمام گلیسیرین اسکن شدند و با دوربین دیجیتال مدل GT- N7100 از ساختارهای استخوانی عکس‌برداری شد. در شکل‌های ۲ و ۳ به‌ترتیب نمای کلی از ساختار

[Downloaded from jae.hormozgan.ac.ir on 2026-11-23]

اسکلتی و قطعات استخوانی رنگ‌آمیزی‌شده از این گونه نشان داده شده است. برای ترسیم ساختارهای استخوانی از روی عکس‌های اسکن‌شده از نرم‌افزار Corel Draw X8 استفاده شد. نام‌گذاری ساختارهای استخوانی و معادل فارسی آن‌ها بر اساس ترجمه فارسی Rojo (1991) انجام شد. ساختار استخوانی نمونه‌ها نیز توسط استریومیکروسکوپ مدل hp SMP-120 بررسی و ویژگی‌های استخوان‌شناختی ساختار اسکلتی سر این گونه توصیف گردید.



شکل ۲. نمای کلی از ساختار اسکلتی رنگ‌آمیزی شده *C. cyri* صید شده از رودخانه ارس، ایران.

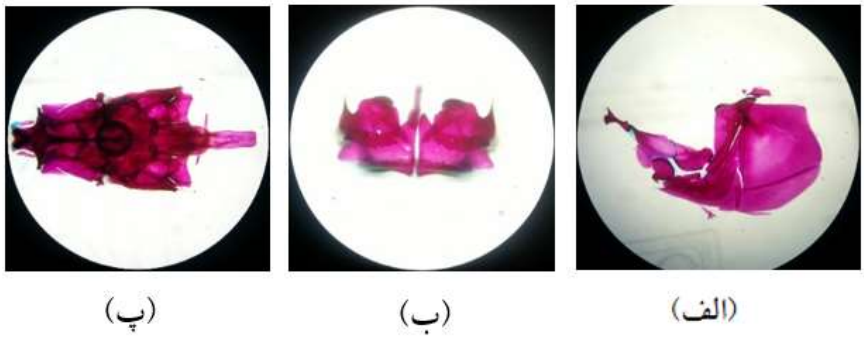

شکل ۳. نمایی از قطعات استخوانی رنگ‌آمیزی‌شده *C. cyri*، (الف) نمای جانبی از مجموعه فک‌آویز و سرپوش آبششی، (ب) نمای روبرو از استخوان فک و (پ) نمای زیرین از جمجمه عصبی.

نتایـج

توصیف بخش‌های مختلف استخوان‌های سر به تفکیک جمجمه عصبی، استخوان‌های دورحدقه‌ای، استخوان‌های سرپوش آبششی، مجموعه فک‌آویز و استخوان‌های فک به شرح زیر می‌باشد:

جمجمه عصبی (Neurocranium): بخش‌های مختلف جمجمه عصبی در سه نمای پشتی، کناری و شکمی در شکل ۴ ارایه شده است. در نمای پشتی جمجمه عصبی از قسمت جلو به سمت عقب به ترتیب استخوان‌های فراپرویزنی (Supraethmoid)، بینی (Nasal)، پرویزنی جانبی (Lateral ethmoid)، پیشانی (Frontal)، پروانه‌ای (Sphenotic)، آهیانه (Parietal)، بالی‌گوشی (Pterotic)، فوق‌پس‌سری (Epioccipital)، فراپس‌سری (Supraoccipital)، برون‌پس‌سری (Exooccipital) دیده می‌شوند. بزرگ‌ترین استخوان‌هایی که در نمای پشتی قابل مشاهده بودند شامل استخوان‌های پیشانی است که به صورت جفتی بخش عمده سقف جمجمه عصبی را پوشش می‌دهند. این استخوان‌ها از سمت جلو به استخوان فراپرویزنی متصل شده و دو استخوانچه بینی نیز در ناحیه جلوی استخوان‌های پیشانی و طرفین فراپرویزنی قرار گرفته‌اند. پس از استخوان‌های پیشانی، استخوان‌های آهیانه قرار دارند که از طرفین به استخوان‌های بالی‌گوشی و از عقب به استخوان‌های فوق‌پس‌سری متصل می‌شوند. استخوان منفرد فراپس‌سری در ناحیه عقبی و وسط جمجمه عصبی قرار گرفته و به سمت عقب کشیده شده است. ناحیه پرویزنی (Ethmoid) شامل چهار قطعه استخوان فراپرویزنی، پرویزنی جانبی، خویش‌پرویزنی (Kinethmoid) و تیغه‌ای (Vomer) می‌باشد. پرویزنی جانبی نیز در قسمت زیرین بخش قدامی پیشانی قرار داشته و دیواره قدامی حدقه چشم را تشکیل می‌دهد. خویش‌پرویزنی در بخش قدامی فراپرویزنی بین دو استخوان فکی (Maxillary) و پیش‌فکی (Premaxillary) واقع شده است. استخوان تیغه‌ای در بخش قدامی پهن و در بخش پشتی باریک و نوک‌تیز می‌شود. ناحیه بینایی (Orbital) شامل

[Downloaded from jae.hormozgan.ac.ir on 2026-11-23]

استخوان‌های پیشانی، حدقه‌ای‌پروانه‌ای (Orbitosphenoid)، پراپروانه‌ای (Parasphenoid)، بالی‌پروانه‌ای (Ptersphenoid) و استخوان‌های دورچشمی (Circumorbital) می‌باشد. حدقه ای‌پروانه‌ای در لبه خلفی استخوان پرویزنی جانبی واقع شده و بخش شکمی آن نوک‌تیز است که به استخوان پراپروانه‌ای متصل می‌گردد. استخوان بالی‌پروانه‌ای در بخش خلفی استخوان حدقه‌ای‌پروانه‌ای قرار دارد. استخوان دراز پراپروانه‌ای در بخش خلفی پهن‌تر از بخش قدامی می‌باشد. در بخش قدامی دارای یک شیار نسبتاً عمیق بوده که بخش خلفی استخوان تیغه‌ای در آن جای می‌گیرد. بخش میانی استخوان پراپروانه‌ای پهن بوده و دارای دو زائده جانبی است که به طرف بالا مایل شده است. ناحیه شنوایی (Otic) شامل پنج قطعه استخوان آهیانه، روگوشی (Epiotic)، پروانه‌ای، پیش‌گوشی (Prootic) و بالی‌گوشی (Pterotic) می‌باشد. استخوان پروانه‌ای در حاشیه زیرین بخش پشتی پیشانی واقع شده است و دارای یک زائده جانبی نسبتاً نوک‌تیز می‌باشد. در بخش پشتی استخوان پروانه‌ای، استخوان بالی‌گوشی واقع شده است که تقریباً به شکل مثلث بوده و در بخش پشتی به روگوشی اتصال دارد. ناحیه پس‌سری (Occipital) از سه استخوان فراپس‌سری، برون‌پس‌سری و قاعده‌ای‌پس‌سری (Basioccipital) تشکیل شده است. استخوان فراپس‌سری در بخش قدامی پهن‌تر از بخش خلفی بوده و دارای یک زائده میانی- پشتی می‌باشد. این استخوان در بخش قدامی توسط یک شکاف به استخوان آهیانه متصل می‌گردد. استخوان برون‌پس‌سری دارای یک زائده جانبی است که به روگوشی متصل می‌گردد. هریک از استخوان‌های برون‌پس‌سری دارای یک حفره شکمی است. استخوان قاعده‌ای پس‌سری در بخش خلفی دارای زائده حلقی- خلفی (Pharyngeal posterior process) کشیده و بلند و تقریباً مستطیلی شکل است. این زائده از ابتدا تا انتها تقریباً به صورت یک‌پارچه پهن بوده و در انتها کند می‌شود. قسمت بالایی خویش‌پرویزنی بدون انشعاب و گرد بوده و در کل شبیه به میله‌های بولینگ (اشیایی که در بازی بولینگ با توپ زده می‌شوند) است. در مطالعه حاضر ساختار نسبتاً مشابهی در اجزای استخوانی جمجمه با دیگر کپورماهیان قابل مشاهده است. تفاوت اندک در اسکلت جمجمه به این دلیل است که استخوان جمجمه تنها در گروه‌های اصلی ماهیان متفاوت بوده و این تفاوت در حد گونه کمتر می‌باشد (Helfman *et al*., 2009). در بین کپورماهیان تنوع ریختی قابل توجهی در شکل زائده حلقی- خلفی استخوان قاعده‌ای پس‌سری وجود دارد (Zhang, 2005). این زائده در گونه‌های جنس *Garra* کوتاه و پهن (Zhang, 2005) و در گونه‌های جنس *Cyprinion* کوتاه و مثلثی‌شکل (Nasri *et al*., 2013) و در گونه *Capoeta damascina* دارای لبه انتهایی کشیده و باریک است (Razavipour *et al*., 2014) در حالی‌که در جنس *Chondrostoma* این زائده بلند، کشیده و تقریباً مستطیلی شکل می‌باشد.

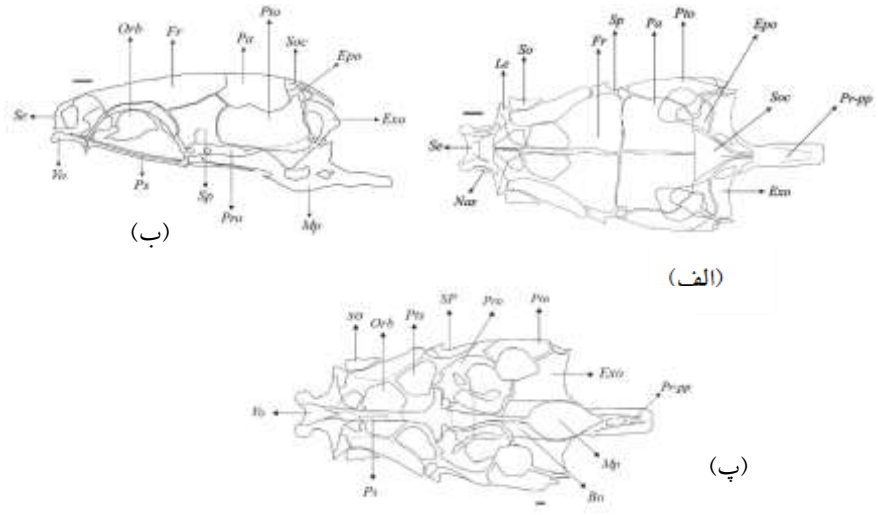

شکل ۴. استخوان‌های جمجمه عصبی. (الف) نمای پشتی، (ب) نمای جانبی و (پ) نمای شکمی در *Chondrostoma cyri*.
(Bo- basioccipital, قاعده‌ای پس‌سری ; Epo- epiotic, روگوشی ; Exo- exoccipital, برون پس‌سری ; Fr- frontal, پیشانی ; Le- lateral صفحه خردکننده ,Mp- masticatory plate ; Pa- parietal, آهیانه ; Orb- orbitosphenoid, حدقه‌ای پروانه‌ای ; ethmoid, پرویزنی جانبی ; Pr-pp- posterior pharyngeal process, زائده حلقی‌خلفی ; Pro-prootic, پیش‌گوشی ; Ps- parasphenoid, پراپروانه‌ای ; Pto- pterotic, بالی‌گوشی ; Pts- pterosphenoid, بالی‌پروانه‌ای ; Se- supraethmoid, فراپرویزنی ; Soc- supraoccipital, فراپس‌سری ; Sp- sphenotic, پروانه‌ای ; Vo- vomer, تیغه‌ای ; Nas- nasal, بینی).

[Downloaded from jae.hormozgan.ac.ir on 2026-11-23]

استخوان‌های دورحدقه‌ای (Circumorbitals): تعداد چهار قطعه استخوان دون‌چشمی (Infraorbital) و یک قطعه استخوان فوق‌حدقه‌ای (Supraorbital) در اطراف حدقه چشم وجود دارد (شکل ۵). استخوان اشکی (Lachrymal) و سایر استخوان‌های دون‌چشمی هم‌اندازه نیستند. استخوان اشکی بزرگ‌ترین استخوان زیرچشمی بوده و در ناحیه جلوی حدقه واقع شده و لبه جلویی آن به سمت پوزه باریک‌تر از لبه عقبی است. در لبه بالایی حدقه استخوان فوق‌حدقه‌ای قرار دارد که در طرفین استخوان‌های پیشانی قرار داشته و بخش بالایی حدقه را نگهداری می‌کند.

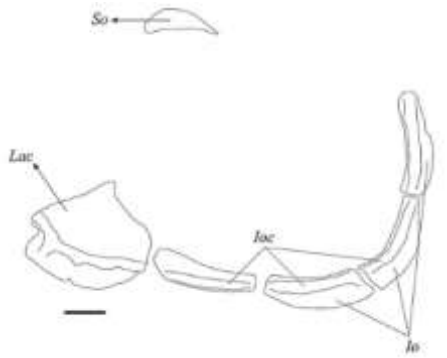

شکل ۵. نمای جانبی استخوان‌های دورحدقه‌ای در *C. cyri*.

; Lac- lacrymal, اشکی ; Ioc- infraorbital sensory canal, کانال حسی

فوق‌حدقه‌ای ,So- supraorbital ; دون‌چشمی ,Io- infraorbital زیرچشمی

استخوان‌های سرپوش آبششی (Opercular series): در هر طرف سر چهار قطعه استخوان سرپوش آبششی در کنار هم محفظه آبششی را پوشش داده و شامل پیش‌سرپوشی (Preopercular)، سرپوشی (Oprecular)، بین‌سرپوشی (Interopercular) و زیرسرپوشی (Subopercular) می‌باشد (شکل ۶). سرپوشی یک زائده برجسته به سمت استخوان لامی‌فکی (Hyomandibular) دارد و از طریق مفصل توپی به این استخوان متصل می‌شود. استخوان سرپوشی در بخش شکمی هلالی شکل بوده و با استخوان زیرسرپوشی هم‌پوشانی دارد. استخوان زیرسرپوشی در قسمت خلفی کمی نوک‌تیز شده و از جلو به استخوان پیش‌سرپوشی متصل می‌شود. استخوان پیش‌سرپوشی با استخوان بین‌سرپوشی هم‌پوشانی دارد و در دو انتها باریک می‌شود. استخوان بین‌سرپوشی هم در قسمت قدامی و هم در قسمت خلفی-پشتی باریک می‌شود. لبه بالایی سرپوش آبششی در محل اتصال به لامی‌فکی گرد و لبه جلویی سرپوش آبششی مضرس است.

مجموعه فک‌آویز (Suspensorioum): شامل استخوان‌های لامی‌فکی (Hyomandibular)، درون‌بالی (Endopterygoid)، برون‌بالی (Ectopterygoid)، میان‌بالی (Metapterygoid)، مربعی (Quadrate)، ساده (Symplectic) و کامی (Palatine) می‌باشد. مجموعه فک‌آویز با دو مفصل به قسمت قدامی جمجمه عصبی متصل می‌شود که بین کامی و پیش‌پرویزنی (Preethmoid) و تیغه‌ای است و از قسمت خلفی با یک مفصل بین استخوان لامی‌فکی و پیش‌گوشی و بالی‌گوشی قرار دارد

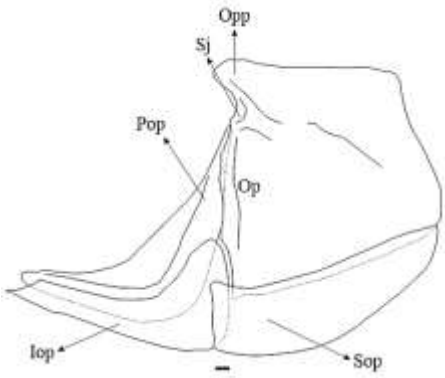

شکل ۶. نمای جانبی- داخلی استخوان‌های سرپوش آبششی سمت راست در *C. cyri*.

(Iop- interopercle, بین‌سرپوشی ; Op- opercle, سرپوشی ; Opp- opercular prominent process, زائده برجسته سرپوشی ; Pop- preopercle, پیش‌سرپوشی ; Sj- Socket joint, مفصل حفره‌ای ; Sop- subopercle, زیرسرپوشی).

[Downloaded from jae.hormozgan.ac.ir on 2026-11-23]

(شکل ۷). استخوان میان‌بالی در گوشه بالایی و جلویی حالت پهن دارد. استخوان درون‌بالی از قسمت خلفی به استخوان‌های کامی، برون‌بالی، مربعی و میان‌بالی متصل است و در قسمت قدامی به سمت استخوان کامی حالت نوک‌تیز دارد. استخوان مربعی بلند و رشد یافته و استخوان ساده تقریباً بلند و کشیده است.

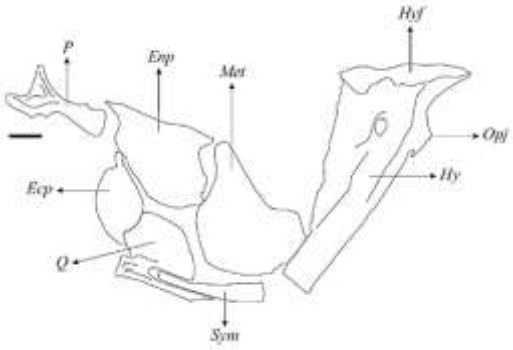

شکل ۷. نمای جانبی استخوان‌های مجموعه فک‌آویز در *C. cyri*.

(Ecp- ectopterygoid, برون‌بالی ; Enp- endopterygoid, درون‌بالی ; Hy- hyomandibular, لامی‌فکی ; Hyf- hyomandibular joint face, مفصل لامی‌فکی ; Met- metapterygoid, میان‌بالی ; Opj- opercular joint, مفصل سرپوشی ; P- palatine, کامی ; Q- quadrate, مربعی ; Sym- symplectic, ساده).

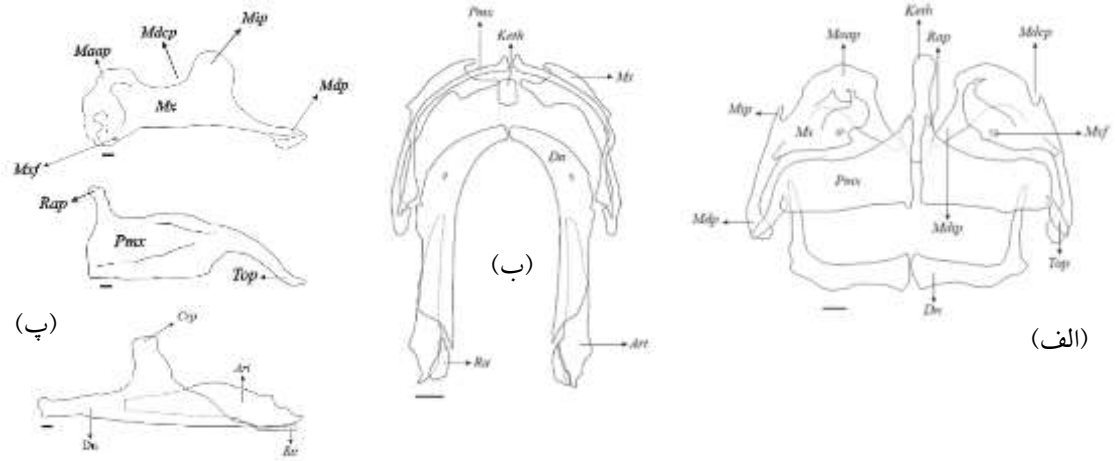

شکل ۸. استخوان‌های فک. (الف) نمای روبرو، (ب) نمای زیرین و (پ) نمای جانبی در *C. cyri*.

(Mx- maxilla, فکی ; Pmx- premaxilla, پیش‌فکی ; Art- articular, مفصلی ; Crp- coronoid process, زائده منحنی ; Dn- dentary, دندانی ; Keth- kinethmoid, خویش‌پرویزنی ; Mdcp- maxillary dorsal concaved border, حاشیه مقعر خلفی فکی ; Mdp- maxillary distal process, زائده فکی ; Mdip- maxillary dessending process, زائده پایین‌رونده فکی ; Mxf- maxillary foramen, روزن فکی ; Rap- rostral assending process, پس‌مفصلی ; Ra- retroarticular, زائده بالارونده قدامی فکی ; Maap- maxillary anterior assending process, زائده بالارونده منقاری ; Mip- maxillary mid_lateral assending process, زائده میانی-جانبی بالارونده فکی ; Top- tail of premaxilla, دم پیش‌فکی).

استخوان‌های فک (Jaw): در جمجمه احشایی (Branchiocranium)، فک فوقانی شامل دو استخوان فکی و پیش‌فکی است. قسمت میانه استخوان فکی پهن‌تر از دو انتهای آن است. پیش‌فکی استخوانی دراز و تقریباً L مانند بوده و در بخش قدامی پهن است. در بخش پشتی پیش‌فکی، استخوان فکی قرار دارد که در بخش قدامی-پشتی دارای برآمدگی جهت

[Downloaded from jae.hormozgan.ac.ir on 2026-11-23]

مفصل شدن با استخوان تیغه‌ای می‌باشد. استخوان فکی همچنین در بخش قدامی دارای یک زائده مایل به پایین و در بخش میانی پشتی و میانی شکمی، هرکدام دارای یک زائده است. در لبه‌های پایینی استخوان فکی نیز دو حفره وجود دارد. فک زیرین شامل استخوان‌های دندانی (Dentary)، مفصلی (Articular) و پس‌مفصلی (Retroarticular) می‌باشد. استخوان دندانی در بخش قدامی باریک شده و در بخش میانی-پشتی دارای زائده منحنی است. استخوان مفصلی در بخش خلفی- پشتی دارای یک فرورفتگی جهت اتصال به استخوان مربعی می‌باشد. در بخش خلفی-شکمی استخوان مفصلی نیز یک فرورفتگی وجود دارد که استخوان پس‌مفصلی در آن قرار می‌گیرد. استخوان پس‌مفصلی کوچک‌ترین استخوان این مجموعه بوده که تقریباً به شکل مثلث است. زائده میانی-جانبی بالارونده در استخوان فکی گرد یا هلالی، قسمت پشتی استخوان مفصلی در فک زیرین محدب و زائده منحنی مسطح و کوچک است. نمای روبرو، زیرین و جانبی استخوان‌های فک در شکل ۸ به تصویر کشیده شده است.

بحث

ساختار استخوانی سر گونه *C. cyri* در مقایسه با دیگر گونه‌های این جنس (*C. regium* و *C. orientale*) و سایر گونه‌های خانواده کپورماهیان (*Cyprinion kais* و *Cyprinion macrostomum*، *Capoeta damascina*، *Garra persica* ، *Barbus cyri*) شباهت‌ها و تفاوت‌هایی را به دست می‌دهد.

زائده حلقی- خلفی در *C. cyri* از ابتدا تا انتها تقریباً به صورت یک‌پارچه پهن بوده و در انتها کند می‌شود، در *C. regium* در قسمت میانی باریک و در انتها کمی پهن و نوک‌تیز شده و در *C. orientale* از ابتدا تا انتها به پهنای آن افزوده شده و در انتها مسطح است. قسمت بالایی خویش‌پرویزنی در *C. regium* دوشاخه و رو به بیرون، در *C. orientale* دوشاخه و رو به داخل و در *C. cyri* بدون انشعاب و گرد بوده و در کل شبیه به میله‌های بولینگ (اشیایی که در بازی بولینگ با توپ زده می‌شوند) است. زائده میانی- جانبی بالارونده در استخوان فکی در *C. regium* تقریباً مسطح و به سمت چپ نوک‌تیز، در *C. orientale* تقریباً مسطح و در *C. cyri* گرد یا هلالی است. قسمت پشتی استخوان مفصلی در فک زیرین در *C. regium* تقریباً صاف ولی در *C. cyri* و *C. orientale* محدب است. زائده منحنی در *C. regium* و *C. orientale* گرد یا هلالی بوده که در *C. orientale* به سمت چپ متمایل می‌شود ولی در *C. cyri* مسطح و نسبت به دو گونه دیگر کوچک‌تر است. لبه بالایی سرپوش آبششی در محل اتصال به لامی‌فکی در *C. regium* نوک‌تیز، در *C. cyri* گرد و در *C. orientale* کمی نوک‌تیز (مابین دو حالت قبل) است. لبه جلویی سرپوش آبششی در *C. regium* هموار، در *C. cyri* مضرس و در *C. orientale* مابین دو حالت قبل است (Moezzi *et al*., 2019).

در استخوان پیش‌فکی گونه‌های جنس *Cyprinion* و *Garra* دو زائده بالارونده کوچک و بزرگ وجود دارد (Alkhahem *et al*., 1990) در حالی که در گونه *C. cyri* همانند گونه *C. damascina* یک زائده دیده می‌شود. زائده خلفی استخوان فکی در گونه‌های جنس‌های *Cyprinion* و *Garra* کمتر رشد یافته و به طور مستقیم قرار گرفته (Zhang, 2005; Alkhahem *et al*., 1990)، ولی در گونه *C. cyri* همانند گونه *C. damascina* رشد یافته و به سمت پایین متمایل شده است. زائده منحنی در گونه‌های جنس *Cyprinion* و *Garra* کوتاه (Alkhahem *et al*., 1990) اما در *C. damascina* بزرگ و بال مانند (Razavipour *et al*., 2014)، ولی در *C. cyri* کوچک‌تر و تقریباً گنبدی شکل است. زائده حلقی‌خلفی استخوان قاعده‌ای پس‌سری در گونه‌های جنس *Garra* کوتاه و پهن (Zhang, 2005) و در گونه‌های جنس *Cyprinion* کوتاه و مثلثی‌شکل (Nasri *et al*., 2013) و در *C. damascina* دارای لبه انتهایی کشیده و باریک است (Razavipour *et al*., 2014)، در حالی‌که در گونه *C. cyri* از ابتدا تا انتها تقریباً به صورت یک‌پارچه پهن بوده و در انتها کند می‌شود. همچنین صفحه خردکننده شکمی استخوان قاعده‌ای پس‌سری در گونه‌های جنس *Garra* کوچک (Zhang, 2005) ولی در گونه مورد مطالعه همانند *C. damascina* بزرگ و پهنای آن از پهنای استخوان قاعده‌ای پس‌سری بیشتر می‌باشد. در گونه‌های جنس *Garra* بخش قدامی استخوان پراپروانه‌ای بسیار بزرگ بوده و دارای حاشیه قدامی پهن می‌باشد (Zhang, 2005)، اما در *C. cyri* همانند *C. damascina* و گونه‌های جنس *Cyprinion* بخش قدامی استخوان

[Downloaded from jae.hormozgan.ac.ir on 2026-11-23]

پراپروانه‌ای باریک و بلند است (Nasri *et al*., 2013; Zhang, 2005). استخوان آهیانه در گونه *Garra persica* کشیده (Zamani and Keivany, 2017) ولی در *C. cyri* همانند *Barbus cyri* و *C. damascina* تقریباً مربعی شکل است (Jalili *et al*., 2015; Razavipour *et al*., 2014). در مقایسه بین دو گونه *C. kais* و *C. macrostomum*، استخوان دندانی در محل لب پایین در *C. kais* به طور مشخص دارای قوس بیشتری نسبت به *C. macrostomum* به خود گرفته است (Nasri *et al*., 2013)؛ گونه *C. cyri* نسبت به این دو گونه، به‌ویژه گونه *C. macrostomum* در قسمت استخوان دندانی دارای قوس بیشتری است. ویژگی‌های ساختار اسکلتی سر این گونه می‌توانند به عنوان ویژگی‌های استخوان‌شناسی قابل تشخیص آن در نظر گرفته شوند. زائده حلقی‌خلفی استخوان قاعده‌ای‌پس‌سری از ابتدا تا انتها تقریباً به صورت یک‌پارچه پهن بوده و در انتها کند می‌شود. قسمت بالایی خویش‌پرویزنی بدون انشعاب و گرد بوده و در کل شبیه به میله‌های بولینگ است. لبه بالایی سرپوش آبششی در محل اتصال به لامی‌فکی گرد و لبه جلویی سرپوش آبششی مضرس است. استخوان مربعی بلند و توسعه‌یافته و استخوان ساده تقریباً بلند و کشیده است. زائده میانی- جانبی بالارونده در استخوان فکی گرد یا هلالی، قسمت پشتی استخوان مفصلی در فک زیرین محدب و زائده منحنی مسطح و کوچک است. در نهایت، این مطالعه یک توصیف از ویژگی‌های استخوان‌شناسی ساختار سر در گونه *Chondrostoma cyri* را ارایه می‌دهد که می‌تواند در مطالعات آتی آرایه‌شناسی مورد استفاده قرار گیرد.

تشکر و قدردانی

بدین‌وسیله از جناب آقای دکتر کیوان عباسی که در تهیه نمونه همکاری نمودند، همچنین از آقای مهندس مظاهر زمانی و خانم مهندس فرشته محمدی به سبب همکاری ارزنده‌شان صمیمانه تشکر و قدردانی می‌گردد. هزینه انجام این تحقیق توسط دانشگاه صنعتی اصفهان تأمین شده است.

منابـع

Alkhahem, H.F., Behnke, R.J., Ahmad, Z. 1990. Some osteological distinction among four Arabian cyprinid species. Japanese Journal of Ichthyology. 36(4): 477-482.

Bianco, P.G., Banarescu, P. 1982. A contribution to the knowledge of the Cyprinidae of Iran (Pisces, Cypriniformes), Cybium. 6: 75-96.

Coad, B.W. 2019. Freshwater fishes of Iran. Available from: www.braincoad.com. [accessed June 2019].

Durand, J.D., Tsigenopoulos, C.S., Unlu, E., Berrebi, P. 2002. Phylogeny and biogeography of the family Cyprinidae in the Middle East inferred from cytochrome b DNA evolutionary significance of this region. Molecular Phylogenetics and Evolution. 22(1): 91-100.

Eagderi, S., Jouladeh-Roudbar, A., Birecikligil, S.S., Cicek, E., Coad, B.W. 2017. *Chondrostoma esmaeilii*, a new cyprinid species from the Tigris basin in Iran (Teleostei: Cyprinidae). Vertebrate Zoology. 67: 125-132.

Elvira, B. 1988. Taxonomic revision of the genus *Chondrostoma* Agassiz, 1835 (Pisces, Cyprinidae), Cybium. 11(2): 111-140.

Elvira, B. 1991. Further studies on the taxonomy of the genus *Chondrostoma* (Osteichthyes, Cyprinidae): species from Eastern Europe, Cybium. 15(2): 147-150.

Elvira, B. 1997. Taxonomy of the genus chondrostoma (osteichthyes, cyprinidae): an updatedreview. Folia Zoologica. 46: 1-14.

Esmaeili, H.R., Mehraban, H., Abbasi, K., Keivany, Y., Coad, B. 2017. Review and updated checklist of freshwater fishes of Iran: Taxonomy, distribution and conservation status. Iranian Journal of Ichthyology. 4(1): 1-114.

Faustino, M., Power, D.M. 1998. Development of osteological structures in the sea bream: vertebral column and caudal fin complex. Journal of Fish Biology. 52(1): 11-22.

Fricke, R., Eschmeyer, W., Fong, J.D. 2020. Species by family/subfamily in Eschmeyer's Catalog of Fishes. http://researcharchive.calacademy.org/research/ichthyology/catalog/

[Downloaded from jae.hormozgan.ac.ir on 2026-11-23]

Gavaia, P.J., Sarasquete, C., Cancela, M.L. 2000. Detection of mineralized structures in early stages of development of marine Teleostei using a modified alcian blue-alizarin red double staining technique for bone and cartilage. Biotechnic & histochemistry. 75(2): 79-84.

Helfman, G., Collette, B.B., Facey, D.E., Bowen, B.W. 2009. The diversity of fishes: biology, evolution, and ecology. John Wiley & Sons.

Jalili, P., Eagderi, S., Nikmehr, N., Keivany, Y. 2015. Descriptive osteology of *Barbus cyri* (Teleostei: Cyprinidae) from southern Caspian Sea basin. Iranian Journal of Ichthyology. 2(2): 105-112.

Keivany, Y. 2003. Superfacial skull bones in Zagros toothcarp, Aphanius vladykovi (Cyprinodontidae). Iranian Journal of Biology. 15(3): 25-30.

Keivany, Y. 2008. A summary of phylogenetic fish systematics. Isfahan University of Technology Press. 220 p.

Keivany, Y. 2014a. Comparative osteology of the jaws in representatives of the eurypterygian fishes. Research in Zoology. 4(2): 29-42.

Keivany, Y. 2014b. Osteology of hyobranchial arches in eurypterygian fishes. Iranian Journal of Ichthyology. 1(3):129-151.

Keivany, Y. 2014c. Pectoral girdle bones in eurypterygian fishes. International Journal of Aquatic Biology. 2(5): 253-274.

Keivany, Y. 2014d. Comparative osteology of the suspensorial and opercular series in representatives of the eurypterygian fishes. Iranian Journal of Ichthyology. 1(2): 73-90.

Keivany, Y. 2017. Eurypterygii caudal skeleton. Iranian Journal of Ichthyology. 4 (1): 11-30.

Keivany, Y., Nasri, M., Abbasi, K., Abdoli, A. 2016. Atlas of inland water fishes of Iran. Iran Department of Environment Press. 218 p.

Moezzi, SA., Keivany, Y., Dorfshan, S. 2019. Descriptive osteology of *Chondrostoma regium* (Heckel, 1843) in Tigris basin. Journal of Fisheries. 72(2): 179-194. (Persian translation)

Nasri, M., Keivany, Y., Dorafshan, S. 2013. Comparative osteology of lotaks, *Cyprinion kais* and *C. macrostomum* (Cypriniformes, Cyprinidae), from Godarkhosh River, western Iran. Journal of Ichthyology. 53(6): 455-463.

Razavipour, P., Eagderi, S., Poorbagher, H. 2014. Study of osteological characteristics of Tuini fish (*Capoeta damascina* Valenciennes, 1842) from Tigris basin. Journal of Applied Ichthyological Research. 2(3): 1-16. (in Persian)

Robalo, J.I., Doadrio, I., Almada, V.C., Kottelat, M. 2005. *Chondrostoma oligolepis*, new replacement name for *Leuciscus macrolepidotus* Steindachner, 1866 (Teleostei: Cyprinidae). Ichthyological Exploration of Freshwaters. 16(1): 47-48.

Rojo, A.L. 1991. Dictionary of evolutionary fish osteology. CRC Press. 273 p. (Persian translation)

Smirnov, A.I. 1992. Reviziya taksonov roda podust *Chondrostoma* Agassiz, 1835 (Pisces, Cyprinidae) vostochnoy Evropy v predyelaj byvshego SSSR [Taxonomic revision of the genus *Chondrostoma* Agassiz, 1835 (Pisces Cyprinidae) from Eastern Europe and the former USSR]. Institut Zoologii, Akademii Nauk Ukrainy Kiev. 63 p.

Taylor, W.R., Van Dyke, G.C. 1985. Revised procedures for staining and clearing small fishes and other vertebrates for bone and cartilage study. Cybium. 9(2): 107-119.

Verhaegen, Y., Adriaens, D., De Wolf, T., Dhert, P., Sorgeloos, P. 2007. Deformities in larval gilthead sea bream (*Sparus aurata*): A qualitative and quantitative analysis using geometric morphometrics. Aquaculture. 268(1): 156-168.

Zamani Fraadonbe, M., Keivany, Y. 2017. Descriptive osteology of Persian stone lapper (*Garra persica*) from Sistan basin. Iranian Journal of Biology. 30(3): 318-332.

Zhang, E. 2005. Phylogenetic relationships of labeonine cyprinids of the disc-bearing group (Pisces: Teleostei). Zoological Studies. 44(1): 130-143.

[Downloaded from jae.hormozgan.ac.ir on 2026-11-23]