مجله بوم شناسی آبزیان

Journal homepage: http://jae.hormozgan.ac.ir

اثر نانوذرات نقره کلوئیدی و نیترات نقره محلول در آب بر تغییرات بافتی آبشش گربه‌ماهی رنگین‌کمان *Pangasianodon hypophthalmus*

پرستو رزم‌آرا[۱]، سالار درافشان[۱*]، فاطمه پیکان حیرتی[۱]، مجید طالبی[۲]، مهدی رنجبر[۳]

[۱] گروه شیلات، دانشکده منابع طبیعی، دانشگاه صنعتی اصفهان

[۲] گروه بیوتکنولوژی، دانشکده کشاورزی، دانشگاه صنعتی اصفهان

[۳] دانشکده فیزیک، دانشگاه صنعتی اصفهان

تاریخچه مقاله:

دریافت: ۹۲/۱۱/۲۹

اصلاح: ۹۲/۱۲/۲۰

پذیرش: ۹۳/۰۱/۱۶

کلمات کلیدی:

آبشش

آسیب‌شناسی

نانوذرات‌نقره

گربه‌ماهی

چکیده

در عصر کنونی نانوذرات‌نقره به دلیل خاصیت ضدمیکروبی کاربردهای گسترده‌ای دارند. هدف از این تحقیق ارزیابی اثرات محتمل نانوذرات‌نقره و مقایسه آن با یون نقره بر بافت آبشش گربه‌ماهی رنگین‌کمان است. هشتاد و پنج قطعه گربه‌ماهی رنگین‌کمان (۰/۲۶ ± ۱۲ گرم و ۰/۴۶ ± ۱۰/۷ سانتی‌متر) به طور تصادفی در ۵ آکواریوم با حجم کلی ۱۰۰ لیتر منتقل شدند. آزمایش در ۵ تیمار شامل: غلظت‌های ۱ µg/L نانوذرات‌نقره، ۱µg/L نیترات نقره، ۲۰ µg/L نانوذرات نقره، ۲۰ µg/L نیترات نقره و گروه شاهد به مدت ۱۰ روز اجرا شد. در پایان آزمایش، بافت آبشش به منظور مطالعات آسیب‌شناسی بافتی مورد ارزیابی قرار گرفت. انواع آسیب‌های بافتی شامل هایپرپلازی رشته و تیغه ثانویه، کوتاه شدن و حلقه‌ای شدن تیغه‌های ثانویه در بافت آبشش ماهیان مورد مطالعه مشاهده شد. میزان آسیب وارده به بافت آبشش با استفاده از شاخص اندام، کمی‌سازی شد. میزان عددی شاخص در محدوده ۱۱/۶۶- ۱/۳۳ قرار داشت. از منظر کمی، به ترتیب بیشترین و کمترین آسیب در بافت آبشش ماهیان تیمار شده با غلظت بالای نیترات نقره و گروه شاهد مشاهده شد. نتایج نشان داد که اگرچه هر دو ترکیب کلوئید نانوذرات نقره و نیترات نقره در آب منجر به افزایش آسیب بافتی در آبشش گربه‌ماهی رنگین‌کمان می‌شود، اما در مقادیر برابر، میزان آسیب متاثر از نیترات نقره به مراتب بیشتر است ($p<0/05$).

مقدمه

فناوری نانو در معنای ساده استفاده از مواد و ساختارهای در مقیاس نانو (حداقل در یک بعد ۱-۱۰۰ نانومتر) است. توانایی دستکاری مواد در چنین مقیاس اتمی و مولکولی کوچکی، سبب کاربرد وسیع این علم در شیمی، زیست شناسی، فیزیک، داروسازی و علوم مهندسی شده است. نانومواد عمدتاً نسبت به مواد با ترکیبات مشابه، تفاوت معنی‌داری در خصوصیات منحصر به فرد فیزیکی، شیمیایی و بیولوژیکی نشان می‌دهند (Masciangioli and Zhang, 2003). در بین انواع مختلف نانوذرات، نانوذرات نقره به دلیل خاصیت ضدمیکروبی در تولید باندهای بهداشتی (Arora *et al.*, 2008)، ساخت ماشین لباس‌شویی

* نویسنده مسئول، پست الکترونیک: sdorafshan@iut.ac.ir

[Downloaded from jae.hormozgan.ac.ir on 2025-06-06]

[DOR: 20.1001.1.23222751.1392.3.3.2.3]

(Jung *et al.*, 2007)، فیلترهای تصفیه آب (Li *et al.*, 2008)، حسگرها و داروسازی (Scown *et al.*, 2010) کاربرد دارند. فاضلاب حاصل از کابرد این ترکیبات در صنایع مختلف، در نهایت وارد اکوسیستم‌های آبی می‌شود. نانوذرات نقره به دلیل خاصیت سمی یک نگرانی عمده در خصوص آلودگی اکوسیستم‌های آبی محسوب می‌شوند (Farakas *et al.*, 2011). همچنین لازم است تا همواره هنگام بررسی اثر نانوذرات نقره، نتایج با آن اثرات حاصله از یون‌نقره مقایسه شوند (Scown *et al.*, 2010).

برای ارزیابی میزان سمیت آلاینده‌های محیطی شاخص‌های فیزیولوژیکی متفاوتی در ماهی‌ها وجود دارد که از جمله آن‌ها بافت‌شناسی است. بافت‌شناسی ارزیابی کاملی از سلامتی موجود زنده فراهم می‌کند و به طور مؤثری اثرات مواجهه با آلاینده‌های محیطی را انعکاس می‌دهد. از آنجا که آبشش اولین مکان بعد از پوست است که ماهی‌ها از آن طریق در معرض مستقیم سموم یا آلاینده‌ها قرار دارند، بنابراین بررسی تغییرات ساختار آبشش شاخص مناسبی برای سموم یا آلاینده‌ها تحت شرایط استرس است (Bais and Lokhande, 2012). آبشش ماهی‌ها به عنوان اندام مبادله گاز، تنظیم اسمزی، تنظیم اسید- باز، دفع مواد زائد نیتروژنی و تنظیمات درون‌ریز است و به دلیل داشتن سطح وسیع و لایه اپیتلیالی نازک، یکی از راه‌های جذب مواد سمی محیطی مانند نانوذرات می باشد. لذا بررسی بافت آبشش، یکی از روش‌های ارزیابی چگونگی اثرگذاری آلاینده‌های محیطی است (Farakas *et al.*, 2011).

مطالعات محدودی در زمینه اثر نانوذرات بر ساختارهای بافتی در ماهیان گزارش شده است. بافت آبشش ماهی گورخری بالغ *Danio rerio* پس از مواجهه با نانوذرات نقره و نیترات نقره دچار تغییرات مختلف آسیب‌شناسی شد. در این تحقیق تیمار نیترات نقره منجر به افزایش بیشتر ضخامت رشته‌های آبششی در مقایسه با تیمار نانوذرات نقره شد (Griffitt *et al.*, 2009). Scown و همکاران (۲۰۱۰) تغییرات هیستوپاتولوژیک معنی‌داری را در اثر مواجهه با نانوذرات نقره در آبشش قزل‌آلای رنگین‌کمان *Oncorhynchus mykiss* مشاهده نکردند. جوهری (۱۳۹۰)، اثر کلوئید نانوذرات نقره را بر تغییرات بافت‌های مختلف قزل‌آلای رنگین‌کمان مورد بررسی قرار داد. مهم‌ترین تغییرات بافتی ناشی از حضور نانوذرات نقره در محیط به ترتیب در بافت‌های آبشش (هایپرپلازی و هایپرتروفی) و روده (انیفلامیشن، چسبیدگی و نکروز ریزپُرزها) مشاهده شد. همچنین، مواجهه با غلظت‌های مختلف نانوذرات نقره در لارو قزل‌آلای رنگین‌کمان موجب افزایش قطر لاملاها و هایپرپلازی در بافت آبشش گردید (خلیلی، ۱۳۹۰).

گربه‌ماهی رنگین‌کمان *Pangasius hypophthalmus*، گونه‌ای سریع‌الرشد و همه چیزخوار است که به خصوص در قاره آسیا حایز اهمیت بوده و به طور گسترده در مزارع پرورش تجاری ماهی در تایلند، هند، چین و میانمار پرورش داده می‌شود (Rahman *et al.*, 2006). همچنین از نظر بوم شناختی گونه‌ای ارزشمند محسوب شده و در بسیاری از موارد، جمعیت‌های وحشی آن در محیط‌های طبیعی در حال انقراض است. در ایران و بسیاری از مناطق دیگر جهان، این گونه به عنوان یک ماهی زینتی مورد توجه و استفاده قرار گرفته است. با توجه به اطلاعات ارایه شده به نظر می‌رسد همچنان سوالات مختلفی در خصوص شدت اثرگذاری یون و نانوذره نقره بر آبزیان وجود دارد. لذا هدف از انجام این مطالعه، ارزیابی اثرات احتمالی نانوذرات نقره و مقایسه آن با یون نقره در بافت آبشش گربه‌ماهی رنگین‌کمان است تا بتوان پاسخی بر این پرسش ارایه کرد که آیا شدت اثرگذاری دو ترکیب یون و ذره نقره در مقیاس نانو بر ساختار بافتی گربه‌ماهی رنگین‌کمان به عنوان گونه مدل مشابه است یا خیر.

مواد و روش‌ها

در این آزمایش از کلوئید نانوذرات نقره (Ag-NPs) با نام تجاری Nanocid و غلظت اسمی ۴۰۰۰ mg/L شرکت نانونصب پارس (تهران- ایران به شماره ثبت اختراع ۲۰۰۹۰۰۱۳۸۲۵) استفاده شد. مشخصات نانوذره مورد استفاده در این تحقیق بر اساس آنالیزهای پیشین به شرح جدول ۱ بود (Salari Joo *et al.*, 2013). محلول ذخیره یون نقره نیز با غلظت ۱۰۰ mg/L با استفاده

[Downloaded from jae.hormozgan.ac.ir on 2025-06-06]

[DOR: 20.1001.1.23222751.1392.3.3.2.3]

از ۱۰۰ میلی‌گرم نیترات نقره (Merck، آلمان) در ۱۰۰ میلی لیتر آب مقطر دو بار تقطیر تهیه شد. محلول ذخیره در ظروف تیره و به دور از تابش مستقیم نور نگهداری شد.

جدول ۱. برخی از مشخصات اندازه‌گیری شده کلوئید نانوذرات نقره توسط Salari Joo و همکاران (۲۰۱۳)

پارامتر	روش سنجش	فراسنجه	توضیحات
غلظت (mg/L)	ICP-AES	۳۹۸۰	با غلظت اعلام شده از کارخانه تولیدی اختلاف ناچیزی دارد.
شکل	TEM	کروی	-
اندازه ذرات (قطر هیدرودینامیکی) (nm)	Zetasizer	۳/۹ تا ۱۶۳/۵	۵۴/۱٪ از ذرات قطر هیدرودینامیکی کم‌تر از nm ۱۰۰ دارند.
میانگین قطر هیدرودینامیکی (nm)	Zetasizer	۵۴/۸	-
قطر بیشینه (nm)	TEM	۱۲۹	۶۵/۱۴٪ از ذرات قطری بین nm ۱۳-۱ دارند.
خلوص	EDX		تنها عنصر نقره در کلوئید نانوذرات نقره وجود دارد.

۸۵ قطعه گربه‌ماهی رنگین‌کمان با میانگین وزنی ۲۶/۰± ۱۲ گرم و میانگین طولی ۴۶/۰±۷/۱۰ تهیه شد. ماهی‌ها به مدت دو هفته مرحله سازگاری را طی کرده و سپس بین ۵ آکواریوم با حجم کلی ۱۰۰ لیتر و هوادهی شده با سنگ هوای ۲ سانتی‌متری و پر شده با آب شیر بدون کلر (پس از ۲۴ ساعت هوادهی مداوم) توزیع شدند تا شرایط تراکم استاندارد رعایت شود. آزمایش در ۵ تیمار شامل: غلظت‌های µg/L ۱ نانوذرات نقره (Ag-NPs ۱)، µg/L ۱ نیترات نقره ($AgNO_3$ ۱)، µg/L ۲۰ نانوذرات نقره (Ag-NPs ۲۰)، µg/L ۲۰ نیترات نقره ($AgNO_3$ ۲۰) و گروه شاهد در قالب طرح آزمایشی کاملاً تصادفی اجرا شد. غلظت پایین نانوذرات نقره (۱µg/L) به منظور ارزیابی اثرات سمیت این مواد در محیط طبیعی بر اساس مطالعه Scown و همکاران در سال ۲۰۱۰ انتخاب شد. غلظت بالا (۲۰ µg/L) به منظور پی‌بردن به تاثیر بالاترین غلظت از نانوذره که سبب کاهش زنده‌مانی نمی‌شود، انتخاب شد (رزم‌آرا، ۱۳۹۲). در این تحقیق از نیترات نقره با غلظت های برابر به منظور مقایسه اثر نانوذرات نقره و یون نقره استفاده شد. ماهی‌ها به مدت ۱۰ روز در تماس با این مواد بودند و در طول این مدت تغذیه نشدند (Scown *et al.*, 2010). نانوذرات نقره قبل از هر بار استفاده به مدت ۳۰ دقیقه به منظور پخش یکنواخت کلوئید، سونیکاسیون (حمام‌دار، مدل Micro 10^+ sonic ساخت صاایران) شد. محلول نیترات نقره نیز برای حفظ شرایط یکسان هم‌زمان با نانوذرات نقره سونیکاسیون شد. تانک‌های آزمایش ۲۴ ساعت قبل از ماهی‌دار کردن به غلظت مورد نظر رسیدند، سپس شسته شده و مجدداً قبل از ماهی‌دار کردن به غلظت مورد نظر رسیدند تا میزان کاهش غلظت ذرات در اثر چسبیدن به سنگ هوا و شیشه تانک ایجاد می‌شود، به حداقل برسد. تعویض آب و تنظیم غلظت مورد نظر هر ۴۸ ساعت یک‌بار به میزان ۵۰٪ حجم هر آکواریم تحت شرایط ساکن- تجدید انجام شد (کلباسی و همکاران، ۱۳۹۱). پارامترهای فیزیکوشیمیایی آب در طول دوره چهار مرتبه ارزیابی شدند که شامل درجه حرارت، اکسیژن محلول، pH، هدایت الکتریکی، آمونیوم، فسفات کل و سختی کل بود. دما به وسیله دماسنج و اکسیژن، pH و هدایت الکتریکی به ترتیب به وسیله اکسیژن‌متر (WTW DO meter, USA)، pH متر مدل Research Jenway 3330 و EC متر مدل Research Jenway 4310 سنجش شد. میزان آمونیوم، فسفات و سختی کل به روش تیتراسیون اندازه‌گیری شد (علیزاده، ۱۳۸۲). میانگین شاخص‌های مورد سنجش در طول دوره آزمایش به ترتیب معادل $^{\circ}C$ ۱ ± ۳۰، mg/L ۰/۵ ±۶/۵، ۰/۲ ±۸/۱ و µs/cm ۱۰ ± ۴۸۲/۲ بود. همچنین غلظت آمونیوم، فسفات و سختی کل به ترتیب معادل mg/L ۰/۰۵ ± ۱/۳۷، ppm ۰/۰۱ ± ۰/۰۹ و mg/L $CaCO_3$ ۱۲ ± ۱۸۲محاسبه شد. به منظور سنجش غلظت نقره، ابتدا به هر لیتر از نمونه آب دو قطره اسید نیتریک نرمال افزوده شد. غلظت نقره در طول دوره چهار مرتبه با دستگاه جذب اتمی کوره‌دار (مدلA Analyst 700، آمریکا) اندازه‌گیری شد که به ترتیب در گروه شاهد (µg/L ۰)، $AgNO_3$۱

[Downloaded from jae.hormozgan.ac.ir on 2025-06-06]

[DOR: 20.1001.1.23222751.1392.3.3.2.3]

(۰/۰۳ ± ۲)، ۱AgNPs (۰/۰۹ ± ۱)، ۲۰ $AgNO_3$ (۰/۰۷ ± ۲۰/۵)، و ۲۰ AgNPs (۰/۰۸ ± ۱۸) میکروگرم بر لیتر محاسبه شد.

در پایان آزمایش، روز دهم، بافت آبشش حداقل ۳ قطعه ماهی از هر تیمار به صورت تصادفی نمونه‌برداری شده و در بافر فرمالین ۱۰٪ تثبیت شد. سپس نمونه‌ها از مراحل آبگیری از طریق الکل با درجات مختلف، شفاف‌سازی با استفاده از گزیلول، پارافینه کردن، قالب‌گیری، برش و رنگ‌آمیزی به روش استاندارد هماتوکسیلین-ائوزین رنگ‌آمیزی شد (Mumford, 2004). حداقل ۳ اسلاید از بافت آبشش هر قطعه ماهی تهیه شد. بافت‌ها برای مشاهده هر گونه علائم تغییر آسیب‌شناسی با استفاده از میکروسکوپ نوری ارزیابی شدند. تغییرات ساختاری نظیر هیپرتروفی، هیپرپلازی، نکروز، ادم و سایر تغییرات محتمل ریختی در مقایسه با گروه شاهد مورد بررسی قرار گرفت.

کمی‌سازی آسیب بافتی

برای شرح کمی تغییرات بافت‌شناسی در هر رشته آبششی، از روش پیشنهادی Bernet و همکاران (۱۹۹۹) و برای توصیف شدت تغییر آسیب‌شناسی از روش Riba و همکاران (۲۰۰۵) استفاده شد. به عنوان مثال برای بررسی هایپرپلازی رشته‌ها و تیغه‌های ثانویه آبششی در صورتی که تعداد رشته‌های آسیب دیده کمتر از ۱۰ رشته بود، بافت بدون آسیب و با علامت (-) در نظر گرفته شد. آسیب ۱۰-۲۰ رشته با علامت (+) و به صورت آسیب خفیف، ۲۰-۳۰ رشته با علامت (++)، به عنوان آسیب متوسط، آسیب ۳۰ -۴۰ رشته با علامت (+++) به عنوان آسیب شدید و آسیب بیش از ۴۰ رشته با علامت (++++) و به عنوان آسیب بسیار شدید در نظر گرفته شد. برای سایر آسیب‌های بافتی نظیر حلقه‌ای شدن تیغه‌های ثانویه آبششی و نکروز تیغه‌های ثانویه نیز رویه مشابهی اتخاذ شد. برای کمی‌سازی شدت آسیب از شاخص اندام با استفاده از فاکتور اهمیت و ارزش نمره استفاده شد (Bernet *et al*., 1999):

$$Iorg=\Sigma rp\Sigma alt\ (aorg\ rp\ alt \times worg\ rp\ alt)$$

org: اندام یا بافت، alt: تغییرات، rp : الگوی واکنش، a: ارزش نمره، w: فاکتور اهمیت. بر اساس این فرمول به عنوان مثال هایپرپلازی بافت آبشش دارای فاکتور اهمیت ۲ و ارزش نمره برابر ۴ است (Bernet *et al*., 1999). شاخص اندام، درجه آسیب یک اندام یا بافت را نشان می‌دهد که حاصل‌ضرب اهمیت فاکتور و ارزش نمره همه تغییرات یافت شده در بافت مورد آزمایش است.

آنالیز آماری شامل مقایسه فراوانی و شدت ضایعات ایجاد شده در بافت آبشش گروه‌های آزمایشی بود. ابتدا پراکنش نرمال داده‌ها با استفاده از آزمون کولموگراف- اسمیرنف سنجیده شد. میزان شدت تغییرات وارده به آبشش با استفاده از نرم افزار SPSS 19 و آزمون آنالیز واریانس یکطرفه (ANOVA) و آزمون چند دامنه دانکن مقایسه شدند. سطح معنی‌داری در تمام آزمون‌ها $p<0/05$ و داده‌ها به صورت mean±SE بیان شد. جهت رسم نمودار از Excel 2007 استفاده شد.

نتایــج

تغییرات هیستوپاتولوژیک آبشش گربه‌ماهی رنگین‌کمان در گروه‌های مختلف آزمایشی در شکل ۱ نشان داده شده است. در گروه شاهد بافت آبشش سالم با رشته‌های آبششی منظم دیده شد (شکل۱، الف و ب). در هر دو تیمار غلظت بالای نانوذرات و یون نقره، کوتاه شدن (به صورت کیفی) و هایپرپلازی تیغه‌های ثانویه آبششی مشاهده شد که تورم و گرزی شدن نوک تیغه ثانویه را باعث شده است (شکل۱- ج و د). هایپرپلازی در رشته آبششی در نواحی قاعده تیغه‌های ثانویه نیز مشاهده شد (شکل ۱- و). اگرچه تغییرات آسیب‌شناسی بافت آبشش در تمامی گروه‌ها وجود داشت، اما شدت آن از گروه شاهد تا غلظت بالای نانوذرات و نیترات نقره افزایش یافت (جدول۲). در گروه شاهد و تیمار AgNPs ۱ رشته‌ها و تیغه‌های آبششی تقریباً به طور منظم قرار گرفته بودند. هایپرپلازی رشته آبششی در گروه شاهد به صورت ضعیف مشاهده شد و در گروه AgNPs ۱ نیز

[Downloaded from jae.hormozgan.ac.ir on 2025-06-06]

[DOR: 20.1001.1.23222751.1392.3.3.2.3]

روند ملایم رو به ضعیف داشت (جدول ۲ و شکل ۱، الف و ب). شدت هیپرپلازی در رشته آبششی در تیمارهای $AgNO_3$ ۱ و AgNPs ۲۰ مشابه بوده و متوسط رو به شدید ارزیابی شد. در گروه $AgNO_3$ ۲۰ هایپرپلازی رشته‌ها، شدید ارزیابی شد (جدول ۲ و شکل ۴-۴- ح). چماقی شدن تیغه ثانویه و کوتاه شدن آن در گروه‌های شاهد و AgNPs ۱ ضعیف بود اما به ترتیب در تیمارهای AgNPs ۲۰، $AgNO_3$ ۱ و $AgNO_3$ ۲۰ افزایش یافت (جدول ۲ و شکل ۱- ج و د). حلقه شدن تیغه‌های ثانویه نیز تنها در دو تیمار ۲۰AgNO3 و AgNPs ۲۰ به صورت ضعیف مشاهده شد و در سایر تیمارها تقریباً وجود نداشت (جدول ۲ و شکل ۱- و).



شکل ۱. انواع تغییرات بافتی مشاهده شده در آبشش گربه‌ماهی رنگین‌کمان پس از مواجهه با نانوذرات نقره و نیترات نقره. الف و ب) آبشش گروه شاهد با رشته‌های ثانویه طبیعی، ج و د) کوتاه‌شدن رشته‌های ثانویه آبششی، چماقی شدن تیغه‌های ثانویه یا هایپرپلازی، ح) حلقه شدن تیغه ثانویه، و) هایپرپلازی رشته آبششی (قسمتی که با دایره مشخص شده، در تصویر مجاور با بزرگ‌نمایی بیشتر (۴ برابر) نمایش داده شده است).

[Downloaded from jae.hormozgan.ac.ir on 2025-06-06]

[DOR: 20.1001.1.23222751.1392.3.3.2.3]

جدول ۲. درجه بندی کمی آسیب‌های آبشش گربه‌ماهی رنگین‌کمان پس از مواجهه با نانوذرات نقره و نیترات نقره

تیمار / آسیب	شاهد	$1AgNO_3$	$20\ AgNO_3$	1 AgNPs	20 AgNPs
هایپرپلازی رشته آبششی	+	+++	++++	++	+++
هایپرپلازی تیغه ثانویه (چماقی شدن)	-	++	+++	+	++
کوتاه شدن تیغه ثانویه	-	++	+++	-	+
حلقه شدن تیغه ثانویه	-	-	+	-	+

ارزش نمره: بدون آسیب -، خفیف +، متوسط ++، شدید +++، بسیار شدید ++++.

با توجه به شدت تغییرات، میزان عددی شاخص اندام در گروه شاهد ۱/۳۳ بود که با ماهیان تیمار شده با ۱AgNPs با شاخص اندام ۳/۳۳ اختلاف معنی‌داری را نشان نداد (شکل ۲، $p>0/05$). از نظر عددی، تفاوت معنی‌داری در شدت آسیب وارده به بافت آبشش ماهیان تیمار شده با $1AgNO_3$ و ۲۰ AgNPs مشاهده نشد (شکل ۲، $p>0/05$). بیشترین شدت آسیب (شاخص اندام ۱۱/۶۶) با در معرض‌گذاری ماهیان با غلظت بالای نیترات نقره $20\ AgNO_3$ مشاهده شد که به طور معنی‌داری بیشتر از سایر گروه‌های آزمایشی حتی غلظت بالای نانوذره نقره بود (شکل ۲، $p<0/05$).

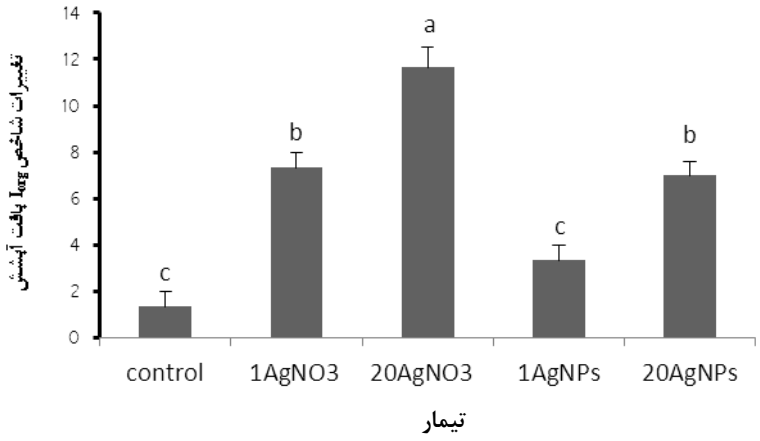

شکل ۲. میانگین (mean±SE) میزان تغییرات شاخص I_{org} بافت آبشش گربه‌ماهی رنگین‌کمان در گروه‌های مختلف. گروه های حداقل دارای یک حرف مشابه فاقد اختلاف معنی دار هستند ($p>0/05$).

بحث

آبشش‌های ماهیان دارای عملکردهای مختلفی همچون تبادل گازهای تنفسی، تنظیم اسمزی، دفع نیتروژن و تعادل اسید- باز هستند و به جهت این عملکردها، دارای ویژگی‌های خاصی بوده که در تبادل مواد شیمیایی سمی بین ماهی و محیط اثرگذار هستند (Hibiya *et al.*, 1982). نقره در ماهیان آب شیرین از جمله مواد دارای پتانسیل سمی برای بافت آبشش است که سبب

[Downloaded from jae.hormozgan.ac.ir on 2025-06-06]

[DOR: 20.1001.1.23222751.1392.3.3.2.3]

اختلال در عملکرد پمپ Na^+/K^+ می‌شود (Morgan *et al.*, 2004). انتظار می‌رود نانوذرات‌نقره نیز مانند سایر مواد سمی سبب بهم ریختن تعادل در تنظیمات یونی شود (Griffitt *et al.*, 2009). در تحقیق حاضر، مواجهه گربه‌ماهی رنگین‌کمان با یون و نانوذرات نقره منجر به بروز تغییرات واضح در بافت آبشش ماهیان در مقایسه با گروه شاهد شد. عمده این تغییرات به صورت هایپرپلازی، کوتاه و چماقی شدن رشته‌های ثانویه آبشش مشاهده شد. شدت بروز این تغییرات با افزایش غلظت ماده آلاینده کاملاً مشهود بود. تاکنون مطالعات مختلفی در زمینه اثر مواد آلاینده مختلف از جمله نانوذرات بر بافت آبشش آبزیان صورت گرفته است. به طور کلی، مواجهه آبزیان با انواع آلاینده‌ها از جمله فلزات سنگین می‌تواند منجر به بروز تغییرات هیستوپاتولوژیک وسیع در آبشش شود (اسماعیلی ساری، ۱۳۸۰). در کپور معمولی نانوذرات نقره سبب دو شاخگی رشته‌های آبششی (Bifurcation)، افزایش در اندازه و تعداد سلول‌های موکوسی و هایپرپلازی اپیتلیوم لاملا شده است (Lee *et al.*, 2012). همچنین هایپرپلازی و هایپرتروفی، افزایش ترشح موکوس، افزایش قطر لاملاها و فیلامنت‌ها و هایپرپلازی و پرخونی شدید در بافت آبشش در قزل‌آلای رنگین‌کمان در اثر مواجهه با نانوذرات نقره مشاهده شد (جوهری، ۱۳۹۰؛ خلیلی، ۱۳۹۰). مواجهه با نانوذرات دی‌اکسید تیتانیوم و مس نیز به ترتیب سبب ایجاد ادم و افزایش ترشح موکوس در بافت آبشش قزل‌آلای رنگین‌کمان (Federici *et al.*, 2007) و افزایش تعداد سلول‌های پوششی در آبشش ماهی گورخری (Griffitt *et al.*, 2007) شد. مشابه چنین تغییراتی در مواجهه آبزیان مختلف نظیر تاس‌ماهی استرلیاد *Acipenser ruthenus* با فلز سنگین کادمیوم به صورت کلرید کادمیوم (عروجعلی، ۱۳۹۱) و تاس‌ماهی ایرانی *Acipenser persicus* در مواجهه با کلرید جیوه (Khoshnood *et al.*, 2011) گزارش شده است. به نظر می‌رسد بروز این تغییرات در بافت آبشش در مرحله اول به عنوان یک مکانیسم دفاعی برای ممانعت از ورود ماده آلاینده به درون بدن باشد. تغییرات گسترده در اپیتلیوم تیغه‌های ثانویه ممکن است ضخامت اپیتلیوم را افزایش داده و در نهایت منجر به کاهش نرخ ورود آلاینده (نقره) به گردش خون شود و یا آن را با تأخیر مواجه کند (جوهری، ۱۳۹۰). بنابراین به نظر می‌رسد تغییرات هیستوپاتولوژیک ایجاد شده در آبشش گربه‌ماهی رنگین‌کمان پس از مواجهه با نانوذرات و نیترات‌نقره نوعی پاسخ فیزیولوژیک است که جاندار برای ممانعت از ورود این مواد به بدن خود و جلوگیری از آسیب‌های وارده ایجاد کرده‌است.

در مقایسه شدت آسیب وارده به بافت آبشش در اثر مواجهه گربه‌ماهی رنگین‌کمان با نانوذرات نقره و نیترات نقره مشخص شد که میزان اثر گذاری یون نقره در مقادیر مشابه به مراتب بیشتر از نانوذرات نقره است. مشابه با نتایج این تحقیق، Griffitt و همکاران (۲۰۰۹) گزارش کردند که مواجهه ماهی گورخری با نیترات نقره تنها به مدت ۴۸ ساعت سبب افزایش پهنای تیغه‌های آبششی می‌شود؛ در حالی‌که مواجهه با نانوذرات نقره (در غلظت برابر) در همین مدت منجر به بروز تغییرات مورفولوژیکی در آبشش نشد. همچنین مواجهه قزل‌آلای رنگین‌کمان به مدت ۱۰ روز با غلظت‌های متفاوت نانوذرات مس و یون مس (حاصل از سولفات مس) اگرچه منجر به بروز تغییرات بافتی از جمله هایپرپلازی در آبشش شد، اما شدت تغییرات در تیمار یون مس در مقایسه نانوذرات مس بسیار بیشتر بود. همچنین آثار تخریبی در آبشش ماهیان تیمارشده با یون مس (به صورت سولفات مس) در مقایسه با نانوذرات مس سریعتر نمایان شد (Al-Bairuty *et al.*, 2013). دلایل متفاوتی در توجیه اثرگذاری متفاوت یون در مقایسه با نانوذره با جنس یکسان در آبزیان گزارش شده است. بالاتربودن واکنش‌پذیری یون در مقایسه با ذره نانو، ممانعت نانوذرات نقره از تکثیر سلول‌های آبششی و هایپرپلازی می‌تواند ناشی از تفاوت در قطر ذره و اندازه یون باشد (Scown *et al.*, 2010; Farkas *et al.*, 2011). این احتمال وجود دارد که نانوذرات نقره به واسطه اندازه بزرگ‌تری که نسبت به یون‌نقره دارند، با سرعت کمتری قادر به عبور از لایه موکوسی آبشش باشند و لذا برای اثرگذاری مشابه با آنچه برای تیمار یون نقره مشاهده می شود، نیاز به مواجهه طولانی‌تری باشد. ترشح موکوس نیز می‌تواند منجر به اتصال برخی از نانوذرات و در نتیجه افزایش اندازه و کاهش سطح ویژه موثر گردد، در نتیجه تغییرات هیستوپاتولوژیک ناشی از تماس آن با آبشش کاهش یابد (جوهری، ۱۳۹۰). به نظر می‌رسد اظهار نظر قطعی در خصوص چرایی اثرگذاری بیشتر یون در مقایسه با نانوذره بر تغییرات بافتی آبزیان، نیازمند مطالعات تکمیلی خصوصاً در زمینه میزان تجمع فلز در بافت مورد نظر باشد.

در پایان به عنوان جمع‌بندی نهایی می‌توان عنوان نمود که اگرچه مواجهه گربه‌ماهی رنگین‌کمان تنها به مدت ۱۰ روز با هر یک از دو ترکیب نانوذره نقره و یون نقره در غلظت های ۱ و ۲۰ میکروگرم در لیتر می‌تواند منجر به بروز آسیب‌های بافتی در

[Downloaded from jae.hormozgan.ac.ir on 2025-06-06]

[DOR: 20.1001.1.23222751.1392.3.3.2.3]

آبشش شود، اما میزان آسیب وارده در تیمارهای یون نقره به مراتب شدیدتر است. نتایج این تحقیق می تواند در زمینه چگونگی اثرگذاری آلاینده‌های مختلف نظیر نانوذرات نقره در اکوسیستم‌های آبی و نیز در مزارع پرورشی آبزیان مورد استفاده قرار گیرد.

تشکر و قدردانی

هزینه‌های انجام این تحقیق از محل پژوهانه شماره ۵۰۲/۹۱/۵۳۹۴۹ پرداختی از سوی معاونت پژوهشی دانشگاه صنعتی اصفهان به دکتر سالار درافشان و نیز حمایت مالی ستاد فناوری نانو ریاست جمهوری در قالب پایان نامه دانشجویی مقطع کارشناسی ارشد رشته تکثیر و پرورش آبزیان تامین شده است.

منابــع

جوهری، ع. ۱۳۹۰. کاربرد نانوذرات نقره در کاهش عفونت های قارچی تخم در دوره انکوباسیون و اثرات احتمالی رهایش آن‌ها بر تغییرات برخی شاخص های فیزیولوژیکی و ژنومیکی ماهی قزل‌آلای رنگین‌کمان. دانشکده منابع طبیعی. دانشگاه تربیت مدرس.

خلیلی، ع. ۱۳۹۰. بررسی تاثیر نانوذرات‌نقره بر میزان بازماندگی و ساختار بافت پوست و آبشش لاروهای کیسه زرده‌دار قزل‌آلای رنگین‌کمان. دانشکده منابع طبیعی. دانشگاه تربیت مدرس.

رزم‌آرا، پ. ۱۳۹۲. اثر نانوذرات نقره بر برخی شاخص‌های خون شناسی، تغییرات بافت آبشش و بیان ژن متالوتیونئین در گربه‌ماهی رنگین‌کمان *Pangasianodon hypophthalmus*. دانشکده منابع طبیعی. دانشگاه صنعتی اصفهان.

کلباسی، م.، عبداله‌زاده، الف.، سالاری‌جو، ح. ۱۳۹۱. تأثیر نانو ذرات نقره کلوئیدی بر جمعیت فلور باکتریایی روده ماهی قزل‌آلای رنگین-کمان (*Oncorhynchus mykiss*). مجله تحقیقات دامپزشکی. شماره ۶۷، صفحات ۱۸۹-۱۸۱.

عروجعلی، م. ۱۳۹۱. اثرات تحت کشنده کادمیوم بر برخی شاخص‌های خون‌شناسی و ساختار آبشش ماهی استرلیاد (*Acipenser ruthenus*) . دانشکده منابع طبیعی. دانشگاه صنعتی اصفهان.

علیزاده، م. ۱۳۸۲. معرفی روش‌های آزمایشگاهی اندازه‌گیری آلودگی آب. انتشارات موج سبز. ۱۰۲ ص.

Al-Bairuty, G.A., Shaw, B.J., Handy, R.D., Henry, T.B. 2013. Histopathological effects of waterborne copper nanoparticles and copper sulphate on the organs of rainbow trout (*Oncorhynchus mykiss*). Aquatic Toxicology. 126: 104-115.

Arora, S., Jain, J., Rajwade, J.M., Paknikar, K.M. 2008. Cellular responses induced by silver nanoparticles: in vitro studies. Toxicology Letters. 179: 93-100.

Bais, U.E., Lokhande, M.V. 2012. Effect of cadmium chloride on histopathological changes in the freshwater fish *Ophiocephalus striatus* (Channa), International Journal of Zoology Research. 8 (1): 23-32.

Bernet, D., Schmidt, H., Neier, W., Burkhardt Hom, P., Wahli, T. 1999. Histopathology in fish: proposal for a protocol to assess aquatic pollution. Journal of Fish Diseases. 22: 25-34.

Farkas, J., Christian, P., Gallego-Urrea, J.A., Roos, N., Hassellov, M., Tollefsen, K.E., Thomas, K.V. 2011. Uptake and effects of manufactured silver nanoparticles in rainbow trout (*Oncorhynchus mykiss*) gill cells. Aquatic Toxicology. 101: 117-125.

Federici, G., Shaw, B.J., Handy, R.D. 2007. Toxicity of titanium dioxide nanoparticles to rainbow trout (*Oncorhynchus mykiss*): Gill injury, oxidative stress, and other physiological effects. Aquatic Toxicology. 84: 415-430.

Griffitt, R.J., Hyndman, K., Denslow, N.D., Barber, D.S. 2009. Comparison of molecular and histological changes in zebrafish gills exposed to metallic nanoparticles. Toxicology Sciences. 107: 404-415.

Griffitt, R.J., Weil, R., Hyndman, K.A., Denslow, N.D., Powers, K., Taylor, D., Barber, D.S. 2007. Exposure to copper nanoparticles causes gill injury and acute lethality in zebrafish (*Danio rerio*). Environmental Science and Technology. 41 (23): 8178-8186.

[Downloaded from jae.hormozgan.ac.ir on 2025-06-06]

[DOR: 20.1001.1.23222751.1392.3.3.2.3]

Hibiya, T., Yokote, M., Oguri, M., Sato, H., Takashima, F., Aida, K. 1982. An atlas of fish histology. Normal and pathological features. 2nd edition. Gustav Fischer Verlag. pp. 68-71.

Jung, W.K., Kim, S.H., Koo, H.C., Shin, S., Kim, J.M., Park, Y.K., Hwang, S.Y., Yang, H., Park, Y.H. 2007. Antifungal activity of the silver ion against contaminated fabric. Mycoses. 50: 265- 269.

Khoshnood, Z., Khodabandeh, S., Shahryari Moghaddam, M., Mosafer Khorjestan, S. 2011. Histopathological and pathomorphological effects of mercuric chloride on the gills of Persian sturgeon, *Acipenser persicus* fry. International Journal of Natural Resources and Marine Sciences. 1 (1): 23-32.

Lee, B., Duong, C.N., Cho, J., Lee, J., Kim, K., Seo, Y., Kim, p., Choi, K., Yoon, J. 2012. Toxicity of citrate-capped silver nanoparticles in common carp (*Cyprinus carpio*). Journal of Biomedicine and Biotechnology. 2012: 1-14.

Li, Q.L., Mahendra, S., Lyon, D.Y., Brunet, L., Liga, M.V., Li, D., Alvarez, P.J.J. 2008. Antimicrobial nanomaterials for water disinfection and microbial control: potential applications and implications. Water Research. 42: 4591-4602.

Masciangioli, T., Zhang, W. 2003. Environmental technologies at the nanoscale. Environmental Science and Technology. 37: 102-108.

Morgan, T.P., Grosell, M., Playle, R.C., Wood, C.M. 2004. The time course of silver accumulation in rainbow trout during static exposure to silver nitrate: Physiological regulation or an artifact of the exposure conditions?. Aquatic Toxicology. 66 (1): 55-72.

Mumford, S.L. 2004. Histology for Finfish. 2nd edition. National Wild Health Fish Survey. Laboratory Procedures Manual. pp. 4-10.

Rahman, M.M., Islam, M., Halder, G.C., Tanaka, M. 2006. Cage culture of sutchi catfish, *Pangasius sutchi* (Fowler 1937): effects of stocking density on growth, survival, yield and farm profitability. Aquatic Research. 37: 33-39.

Riba, I., Blasco, J., Jimenez-Tenorio, N., Gonzalez de Canales, M.L., Angel DelValls, T. 2005. Heavy metal bioavailability and effects: II. Histopathology–bioaccumulation relationships caused by mining activities in the Gulf of Cadiz (SW, Spain). Chemosphere. 58: 671-682.

Salari Joo, H., Kalbassi, M.R., Yu, I.J., Lee, J.H., Johari, S.A. 2013. Bioaccumulation of silver nanoparticles in rainbow trout (*Oncorhynchus mykiss*): Influence of concentration and salinity. Aquatic Toxicology. 140: 398-406.

Scown, T.M., Santos, E.M., Johnston, B.D., Gaiser, B., Baalousha, M., Mitov, S., Lead, J.R., Stone, V., Fernandes, T.F., Jepson, M., Aerle, R.V., Tyler, C.R. 2010. Effects of aqueous exposure to silver nanoparticles of different sizes in rainbow trout. Toxicology Sciences. 115 (2): 521-534.

[Downloaded from jae.hormozgan.ac.ir on 2025-06-06]

[DOR: 20.1001.1.23222751.1392.3.3.2.3]