مجله بوم شناسی آبزیان

Journal homepage: http://jae.hormozgan.ac.ir

بررسی بافتی و ریخت شناسی کلیه و آبشش گربه کوسه عربی (*Chiloscyllium arabicum*) خلیج‌فارس

حسنه مطوریان[۱]، نگین سلامات[۱*]، عبدالعلی موحدی نیا[۲]

[۱] گروه زیست‌شناسی دریا، دانشکده علوم دریایی، دانشگاه علوم و فنون دریایی خرمشهر، خرمشهر

[۲] گروه زیست‌شناسی دریا، دانشکده علوم دریایی، دانشگاه مازندران، بابلسر

نوع مقاله:
پژوهشی

تاریخچه مقاله:
دریافت: ۹۶/۰۷/۱۲
اصلاح: ۹۶/۰۸/۱۴
پذیرش: ۹۶/۱۰/۰۹

کلمات کلیدی:
آبشش
بافت‌شناسی
کلیه
گربه کوسه عربی

چکیده

هدف از تحقیق حاضر بررسی ساختار آناتومی و بافت‌شناسی کلیه و آبشش کوسه‌ماهی عربی (*Chiloscyllium arabicum*) می‌باشد. بدین منظور ۵۰ قطعه کوسه‌ماهی عربی از شمال غربی خلیج‌فارس صید و به‌طور زنده به آزمایشگاه منتقل شدند. سپس نمونه‌های بافتی از آبشش و کلیه اخذ و در محلول بوئن به مدت ۷۲ ساعت تثبیت شدند. جهت مراحل آبگیری، شفاف‌سازی و پارافینه کردن نمونه‌ها از دستگاه هیستوکینت استفاده شد. سپس با استفاده از قالب‌های پارافینی توسط دستگاه میکروتوم برش‌هایی به ضخامت ۵-۶ میکرومتر تهیه گردید که پس از رنگ‌آمیزی با هماتوکسیلین و ائوزین با میکروسکوپ نوری مورد مطالعه قرار گرفتند. بر اساس نتایج، کلیه کوسه‌ماهی عربی از سه بخش رأس، بدنه و دم تشکیل شده است. این اندام متشکل از دو بخش عملکردی مجزا شامل بخش خون‌ساز و بخش دفعی می‌باشد که بخش دفعی از جسمک کلیوی و لوله‌های ادراری تشکیل شده است. مطالعات نشان داد که لوله‌های ادراری توسط سلول‌های پوششی مکعبی با هسته تقریباً کروی پوشیده شده‌اند. آبشش نیز متشکل از رشته‌های آبششی و تیغه‌های آبششی است که توسط سلول‌های ستونی یا پیلار و سلول‌های پوششی احاطه شده‌اند. در کل، به نظر می‌رسد که ساختار هیستومورفولوژی کلیه و آبشش کوسه‌ماهی عربی، مشابه ماهیان استخوانی است.

مقدمــه

کوسه‌ماهی عربی (*Chiloscyllium arabicum*) از خانواده Hemiscyllidae و جنس Chilioscyllium می‌باشد که دارای بدنی بلند و باریک و تقریباً استوانه‌ای و ضخیم و پوزه گرد است (شکل ۱). کوسه‌ماهی عربی (*C. arabicum*)، بسیار مقاوم به بی‌آبی بوده و می‌تواند برای یک دوره طولانی بیرون از آب زنده بماند. این ماهی تخم‌گذار و دارای لقاح داخلی و قابل نگهداری در آکواریوم نیز می‌باشد (Compagno, 2002). کوسه‌ماهیان جنس Chilioscyllium مانند گربه کوسه عربی از جمله کوسه‌هایی هستند که بومی سواحل اقیانوس آرام و هند می‌باشند ولی در سواحل و خوریات خلیج‌فارس نیز یافت شده و صید می‌گردند (Musick *et al.*, 2004). این کوسه‌ماهی در بین صخره‌های مرجانی، سواحل صخره‌ای و مصب حرا زیست می‌کنند و به دلیل اندازه کوچک، غیر مهاجر بودن و سازش با اسارت و داشتن خوی رام به‌راحتی در دسترس قرار می‌گیرند و جهت تحقیقات و پژوهش‌های آزمایشگاهی مناسب هستند (Morris, 2010).

* نویسنده مسئول، پست الکترونیک: salamatnegin@yahoo.com

[Downloaded from jae.hormozgan.ac.ir on 2025-08-02]

[DOR: 20.1001.1.23222751.1397.8.1.10.2]

شکل ۱. گربه کوسه عربی
(*Chiloscyllium arabicum*)

کلیه و آبشش از اندام‌های اصلی تنظیم اسمزی در ماهیان هستند که بر اساس گونه و شرایط زیستی ماهی، زمان تکوین و رشد و نمو آن در مراحل ابتدایی زندگی متفاوت است. کلیه و آبشش‌ها ازنظر مورفولوژیک، فیزیولوژیک و عملکردی به‌تدریج تکامل یافته و ماهی را با نوسان‌های شوری هماهنگ و سازگار می‌سازند (Varsamos *et al.*, 2005).

کلیه دارای نقش مهمی در سیستم ایمنی، خون‌سازی، تشکیل ادرار و تنظیم اسمزی می‌باشد. نقش اصلی کلیه در ماهیان دریایی دفع یون‌های چند ظرفیتی است که موجودات دریایی دوباره آن‌ها را از طریق انتشار روده‌ای جذب می‌کنند (Beyenbach, 2003).

کلیه در ماهیان استخوانی بر اساس شکل ظاهری به ۵ دسته تقسیم‌بندی می‌شود: تیپ ۱: دو بخش کلیه به هم جوش خورده‌اند و هیچ مرز واضحی بین دو کلیه مشاهده نمی‌شود؛ تیپ ۲: فقط بخش‌های میانی و خلفی به هم جوش خورده‌اند و بین بخش قدامی دو کلیه مرز مشخص وجود دارد؛ تیپ ۳: جوش خوردگی فقط در بخش خلفی مشاهده می‌گردد و قسمت قدامی به دو بخش نازک تقسیم می‌شود و بین کلیه قدامی و خلفی مرز مشخص وجود دارد (کلیه بیشتر ماهیان دریایی از این نوع می‌باشد)؛ تیپ ۴: جوش خوردگی فقط در انتهای بخش خلفی مشاهده می‌گردد و کلیه قدامی قابل تشخیص نیست؛ تیپ ۵: دو کلیه به‌طور کامل مجزا می‌باشند (Hoar and Randall, 1983). کلیه بسیاری از ماهیان، اندامی باریک طویل و به رنگ قرمز تیره است که در امتداد ناحیه پشتی دیواره بدن درست زیر ستون مهره‌ها کشیده شده است و پس از خارج کردن امعاء و احشاء از حفره بدن می‌توان آن را در پس پرده صفاق مشاهده نمود (Bahmani *et al.*, 2004).

به‌خوبی ثابت شده است که آبشش ماهی به‌عنوان یک اندام تنظیم یونی مهم و همچنین اندام مبادله کننده گازهای تنفسی اصلی به کار می‌رود (Takabe *et al.*, 2012). آبشش ماهیان، اندامی برای تنفس، تبادل گاز، تنظیم اسمزی، رفع مواد زائد نیتروژن دار و تنظیم اسید و باز بوده و مستقیماً تحت تأثیر آلاینده‌ها قرار می‌گیرند. همه عملکردهای فیزیولوژیکی آبشش (تنفس، تنظیم یونی، تنظیم اسید و باز، دفع مواد زائد نیتروژن دار) برای ادامه حیات موجود ضروری بوده و اختلال در هر یک از آن‌ها منجر به مرگ آن می‌شود (Saenphet *et al.*, 2009).

بررسی‌های اخیر نشان می‌دهد، گربه کوسه عربی به‌منظور استفاده در آکواریوم‌های سطح شهر و منازل صید می‌شود. این گونه از ماهیان بومی خلیج‌فارس می‌باشند. به دلیل اهمیت اکولوژیک و همچنین با توجه به اینکه مطالعات بسیار محدودی در زمینه شناسایی ساختار بافتی اندام‌های مختلف این کوسه‌ماهی صورت گرفته کسب اطلاعات پایه‌ای و توصیف ویژگی‌های زیست‌شناختی در شرایط طبیعی و تغییرات و سازگاری‌های فیزیولوژیک و بافتی این گونه، جهت حفظ و نگهداری از ذخایر ارزشمند آن از اهمیت ویژه‌ای برخوردار است؛ بنابراین تحقیق حاضر گامی جهت شناخت بهتر گربه کوسه عربی (*C.arabicum*) به‌عنوان گونه بومی خلیج‌فارس، با هدف مطالعه آناتومی و هیستولوژی کلیه و آبشش گربه کوسه عربی به‌عنوان دو اندام مهم تنظیم اسمزی در این ماهی الاسموبرانش صورت گرفت.

[Downloaded from jae.hormozgan.ac.ir on 2025-08-02]

[DOR: 20.1001.1.23222751.1397.8.1.10.2]

مواد و روش‌ها

در تحقیق حاضر ۳۰ قطعه گربه کوسه عربی (*C. arabicum*)، از خور درویش واقع در شمال غربی خلیج‌فارس (شکل ۲)، به‌صورت زنده صید و به آزمایشگاه بافت‌شناسی منتقل شدند. در آزمایشگاه ماهیان با استفاده از عصاره گل میخک بی‌هوش شده و آزمایش‌های بیومتری شامل اندازه‌گیری طول (با استفاده از تخته بیومتری) و وزن (با استفاده از ترازوی دیجیتال) صورت گرفت. سپس جهت مطالعات آناتومیکی و بافتی کلیه و آبشش، ماهیان تشریح شدند. بخش میانی کمان دوم از آبشش سمت راست هر کوسه‌ماهی جدا شده و به محلول ثبوت بوئن انتقال یافت. آنگاه با برش حفره شکمی از ناحیه مخرج تا زیر آرواره، محوطه شکمی کاملاً باز شد. پس از باز شدن حفره شکمی ماهی و خارج نمودن امعاء و احشاء کلیه‌ها که در طرفین ستون فقرات قرار گرفته بودند نیز جدا و در درون محلول ثبوتی بوئن قرار داده شدند. به‌منظور مطالعه میکروسکوپی ساختار بافتی آبشش و کلیه، نمونه‌های بافتی تثبیت شده پس از مطالعه آناتومیکی به روش معمول تهیه مقاطع بافتی، با استفاده از دستگاه هیستوکینت مدل Leica TP1020 ، آبگیری و پارافینی شدند. پس از قالب‌گیری نمونه‌ها با پارافین، به‌وسیله میکروتوم دورانی (Leica Rm2245) برش‌هایی به ضخامت ۵ میکرومتر از آن‌ها تهیه گردید. سپس مقاطع با استفاده از هماتوکسیلین-ائوزین رنگ‌آمیزی شدند (Alimi *et al.*, 2014). مقاطع رنگ‌آمیزی شده توسط میکروسکوپ نوری Olympus و با بزرگنمایی‌های متفاوت بررسی و تصاویر مناسب توسط دوربین نصب شده روی میکروسکوپ Dinolite Digital Microscope و سیستم رایانه‌ای متصل به دوربین مجهز به نرم‌افزار Dinocapture تهیه و ذخیره شدند.

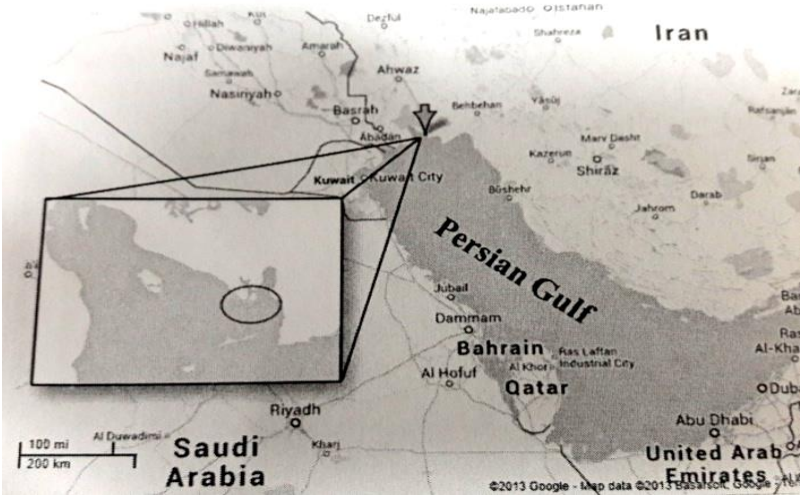

شکل ۲. موقعیت محل صید و نمونه‌برداری

نتایــج

مطالعه آناتومیک ساختار کلیه

بررسی آناتومیک کلیه گربه کوسه عربی (*C. arabicum*)، نشان داد که کلیه این کوسه‌ماهی به رنگ قرمز تیره در امتداد ستون فقرات قرار دارد. کوسه گربه عربی دارای کلیه مزونفریک است که جوش خوردگی فقط در بخش خلفی آن مشاهده گردید و قسمت قدامی به دو بخش تقسیم شده بود و بین بخش قدامی و خلفی مرز مشخصی وجود داشت. این کلیه عموماً در ماهیان استخوانی نیز دیده می‌شود. کلیه در کوسه‌ماهی عربی از سه قسمت رأس، بدنه و دم تشکیل شده بود و رأس کلیه‌ها کاملاً مجزا و متقارن است. این ناحیه دارای پهنای کمی بود و در قسمت میانی کلیه‌ها کاملاً به یکدیگر اتصال داشتند. پس از بدنه ناحیه دمی قرار داشت (شکل ۳).

مطالعه هیستولوژیک

نتایج مطالعات میکروسکوپی کلیه نشان داد که کلیه گربه کوسه عربی، از خارج توسط کپسولی از جنس بافت همبند که در سطح خارج توسط یک ردیف از سلول‌های مزوتلیایی (سنگفرشی) پوشیده شده بود در برگرفته شده است (شکل 4A). براساس

[Downloaded from jae.hormozgan.ac.ir on 2025-08-02]
[DOR: 20.1001.1.23222751.1397.8.1.10.2]

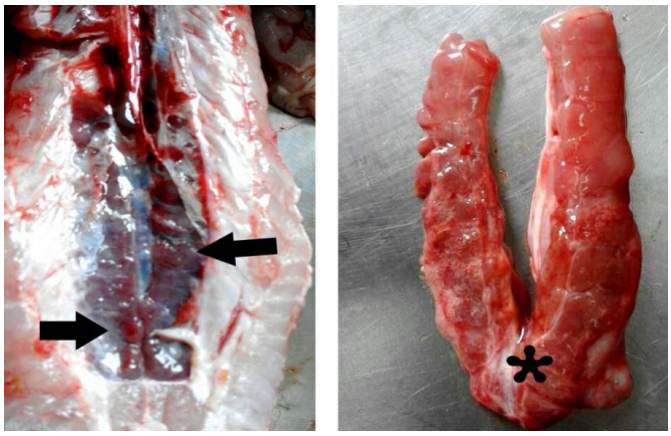

شکل ۳. موقعیت آناتومیکی و شکل ظاهری کلیه (*C. arabicum*). کلیه در طرفین ستون مهره‌ها واقع شده (پیکاه سیاه) و انتهای دو کلیه به هم متصل است (ستاره سیاه).

مطالعات میکروسکوپی، ساختار بافتی کلیه گربه کوسه عربی از دو بخش با عملکرد مجزا (بافت خون‌ساز و بخش دفعی) تشکیل شده است. بخش دفعی کلیه گربه کوسه عربی شامل واحدهای ترشحی ادرار یا نفرون بود که از جسمک کلیوی (جسمک مالپیگی) و لوله‌های ادراری، تشکیل شده بود. جسمک کلیوی متشکل از کپسول بومن و گلومرول بود. لایه جداری کپسول بومن از سلول‌های سنگفرشی پوشیده شده بود و سلول‌های پروسیت نیز پوشاننده لایه احشایی کپسول بومن بود (شکل 4C). لوله‌های ادراری در امتداد جسمک کلیوی قرار گرفته و از قطعه گردنی، لوله‌های ادراری نزدیک (شامل قطعات I و II)، لوله‌های ادراری دور و لوله‌های جمع کننده ادرار تشکیل شده بود (شکل 4B). مشاهدات نشان دادند که لوله‌های ادراری نزدیک ابتدایی (PI) دارای سلول‌های مکعبی با هسته رأسی بودند که رأس این سلول‌ها دارای حاشیه مسواکی با تراکم بالا بود (شکل 4E,D). در قطعه دوم لوله‌های ادراری نزدیک (PII) هسته سلول‌های پوششی لوله تا حدودی به سمت میانه‌ی سلول متمایل بودند و تراکم حاشیه مسواکی در قسمت PII نسبت به PI کاهش یافته بود. سلول‌های موجود در لوله‌های ادراری دور مکعبی و دارای هسته‌های تقریباً کروی و در قسمت میانی سلول بودند (شکل 4G). لوله‌های جمع کننده ادراری با داشتن سلول‌های مکعبی بلند و لومن بزرگ‌تر و هسته‌های بیضوی تا کروی بزرگ و مرکزی به آسانی قابل تشخیص بودند (شکل 4F). هم‌چنین مطالعات نشان داد که جسمک کلیوی در سراسر بافت کلیه مشاهده گردید. ساختار جسمک کلیوی گربه کوسه عربی متشکل از گلومرول و کپسول بومن بود. گلومرول متشکل از یک کلاف مویرگی بود که در فرورفتگی کپسول بومن قرار گرفته بود (شکل 4C).

مطالعه آناتومیک ساختار آبشش

مطالعات آناتومیک آبشش گربه کوسه عربی نشان داد که این ماهی دارای پنج جفت کمان آبششی می‌باشد و هرکمان آبشش از رشته‌های آبششی ساخته شده است که توسط یک ورقه ماهیچه‌ای و بافت همبند حمایت می‌شوند (شکل ۵).

مطالعه هیستولوژیک

نتایج حاصل از مطالعه میکروسکوپی نشان داد که رشته‌های آبششی عمود بر کمان آبشش قرار دارند. لاملاها (تیغه‌های ثانویه) عمود بر رشته‌های آبشش و در هر دو سطح آن مشاهده می‌شوند. هر رشته آبششی دارای ۳ بخش بود (شکل ۶): ۱) بخش غار مانند که پایه هر رشته آبششی بوده و جسم غار مانند در این قسمت قرار دارد (شکل 6A). ۲) بخش لاملایی که دارای لاملاهای طویل و مشخص می‌باشند. ۳) بخش رأسی رشته آبششی که با یک ساختار توده‌ای شکل در قسمت بالایی رشته آبششی مشخص می‌شود. مشاهدات میکروسکوپی ساختار سلولی لاملاها را به‌وضوح نشان داد به‌طوری‌که دو نوع سلول در ساختار لاملاها دیده شدند، سلول‌های ستونی یا پیلار[1] و سلول‌های پوششی[2] (شکل ۶D). در مقطع عرضی لاملا سلول‌های پوششی به‌صورت لایه‌ای در دو طرف لاملا مشاهده شدند که در بین این دو لایه مویرگ‌های خونی تیغه‌ای دیده شد. مقطع

[1] Pillar cell
[2] Pevment cell

[Downloaded from jae.hormozgan.ac.ir on 2025-08-02]
[DOR: 20.1001.1.23222751.1397.8.1.10.2]

عرضی از آبشش گربه کوسه عربی (*C. arabicum*)، وجود سلول‌های غنی از میتوکندری (MRC) در پایه رشته‌های آبششی را نشان داد. این سلول‌ها یک هسته بزرگ در قاعده سلول با هستک مشخص بودند (شکل ۶D).

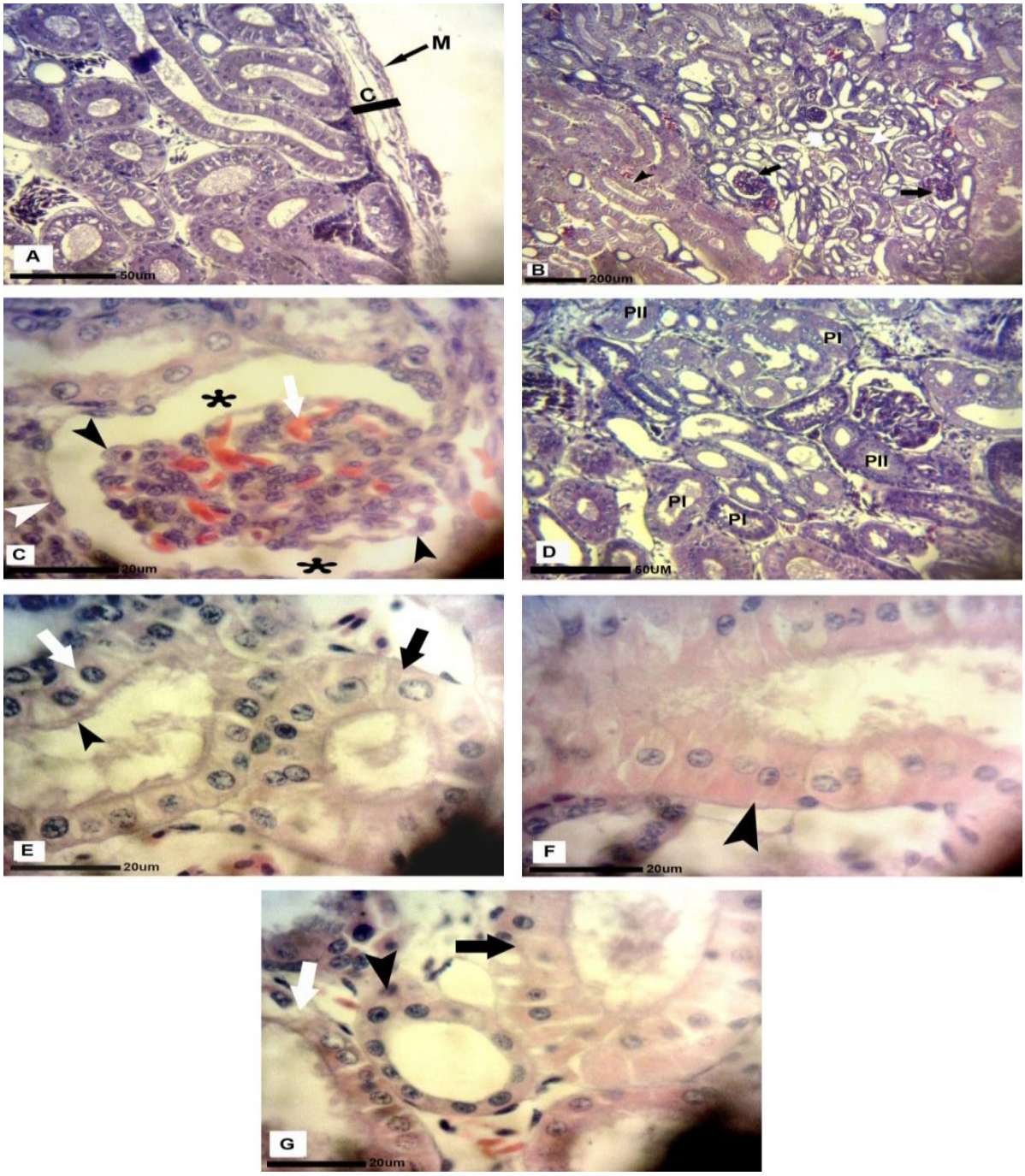

شکل ۴. تصاویر میکروسکوپی کلیه (*C. arabicum*) .A. کپسول پوشاننده کلیه (C)، مزوتلیوم (M) (H&E;×725)؛ B. جسمک کلیوی (پیکان سیاه)، لوله جمع کننده ادرار (رأس پیکان سیاه)، لوله ادراری نزدیک (رأس پیکان سفید)، لوله ادراری دور (پیکان سفید) (H&E;×290)؛C . فضای ادراری جسمک کلیوی (ستاره سیاه)، مویرگ گلومرولی (پیکان سفید)، سلول پادار پوشاننده لایه احشایی کپسول بومن (رأس پیکان سیاه)، سلول‌های سنگفرشی لایه جداری کپسول بومن (رأس پیکان سفید) (H&E;×2900). D. لوله ادراری نزدیک قطعه I (PI) و قطعه II (PII) (H&E;×725)؛ E. لوله ادراری نزدیک قطعه اول (پیکان سیاه) قطعه دوم (پیکان سفید)، میکروویلی های رأس سلول‌های پوشاننده لوله ادراری نزدیک (رأس پیکان سیاه) (H&E;×2900)؛ F. لوله جمع کننده ادرار (رأس پیکان سیاه) (H&E;×2900)؛ G. لوله جمع کننده ادرار (پیکان سیاه)، لوله ادراری دور (رأس پیکان سیاه)، لوله ادراری نزدیک (پیکان سفید) (H&E;×2900).

[Downloaded from jae.hormozgan.ac.ir on 2025-08-02]

[DOR: 20.1001.1.23222751.1397.8.1.10.2]

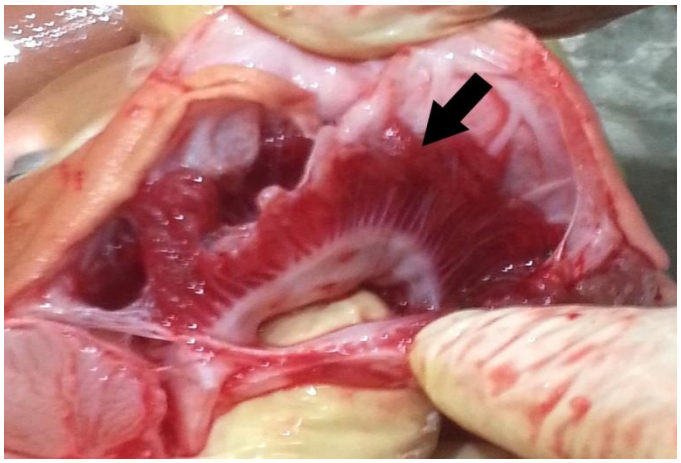

شکل ۵. موقعیت آناتومیکی و شکل ظاهری آبشش (*C. arabicum*) (پیکان سیاه).

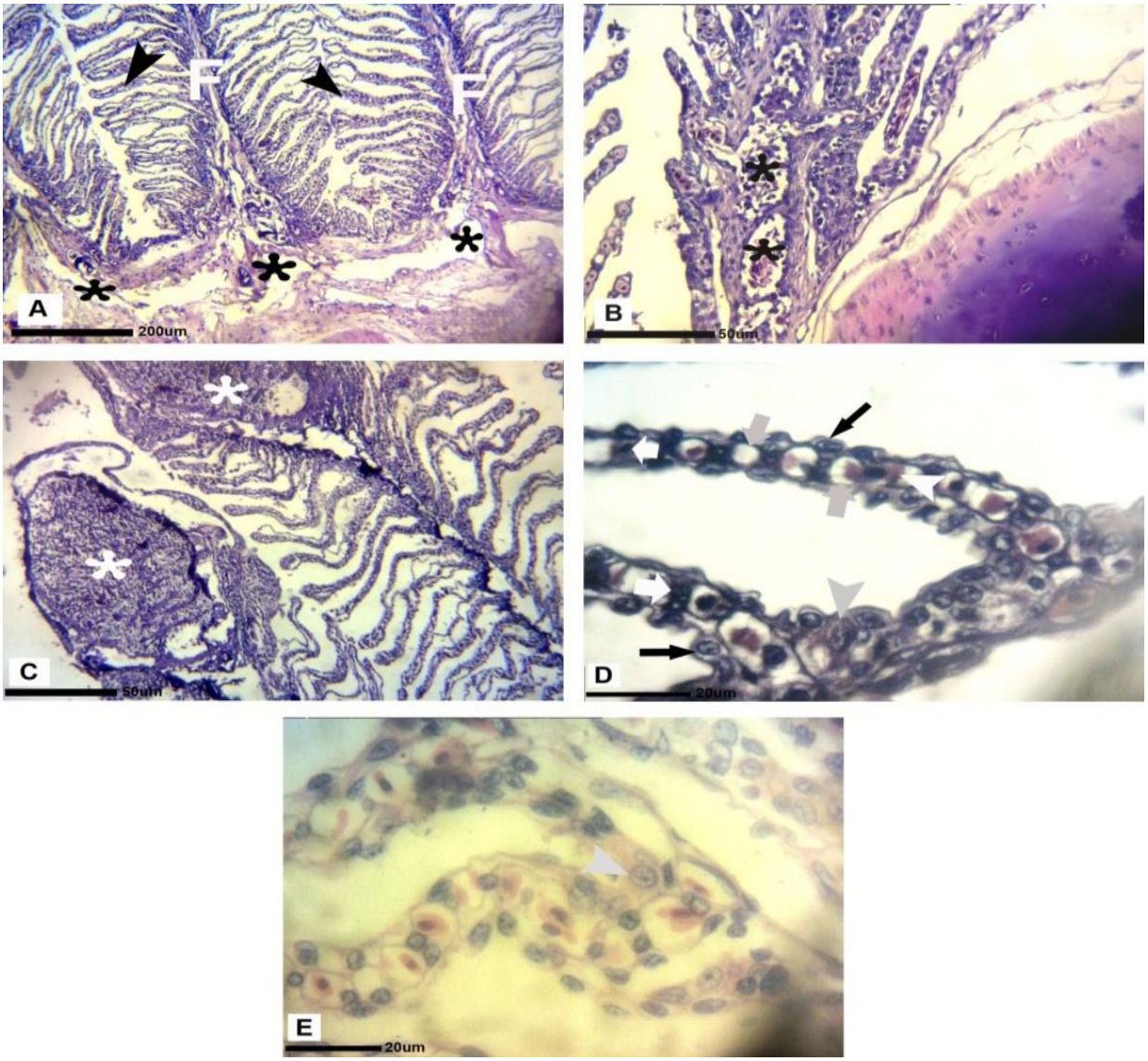

شکل ۶. تصاویر میکروسکوپی آبشش گربه کوسه عربی (*C. arabicum*)؛ A. رشته آبششی (F)، تیغه آبششی (رأس پیکان سیاه)، بخش غاری شکل (ستاره سیاه) (H&E; ×290)، B. ناحیه غاری شکل (ستاره سیاه) (H&E; ×725)؛ C. بخش رأسی رشته آبششی (ستاره سفید) (H&E; ×725)؛ D. سلول‌های پوششی تیغه ابششی (پیکان سفید)، مویرگ‌های تیغه‌ای (پیکان خاکستری)، سلول‌های پیلار (پیکان سفید)، سلول کلراید (رأس پیکان خاکستری) (H&E; ×2900)؛ E. سلول کلراید (رأس پیکان سفید) (H&E; ×2900).

[Downloaded from jae.hormozgan.ac.ir on 2025-08-02]

[DOR: 20.1001.1.23222751.1397.8.1.10.2]

بحث

کپسول کلیوی شامل یک لایه فیبروزی در خارج و یک لایه سلول‌های پوششی سنگفرشی در داخل است که سطح خارجی کلیه‌ها را پوشش می‌دهد. کلیه در ماهیان تنوع گسترده‌ای ازنظر مورفولوژی دارد اما ۳ قسمت رأس، بدنه و دم در مطالعات مختلف در کلیه توصیف شده است (Bahmani *et al.*, 2004). نتایج مطالعات آناتومیکی نشان داد که کلیه گربه کوسه عربی (*C. arabicum*)، در تیپ سوم رده‌بندی اوگاوا قرار دارد و متشکل از ۳ بخش (رأس، بدنه، دم)، می‌باشد (شکل ۳). بر اساس نتایج، ساختار بافتی کلیه کوسه‌ماهی عربی (*C. arabicum*)، از دو بخش با عملکرد مجزا (بافت خون‌ساز و بخش دفعی) تشکیل شده است که بخش دفعی متشکل از نفرون ها بوده و از بخش‌هایی شامل گلومرول، لوله‌های ادراری نزدیک و دور و لوله‌های جمع کننده ادراری تشکیل یافته‌اند. این نتایج با نتایج گزارش شده توسط Tang و همکاران (۲۰۱۰) روی ماهیان استخوانی مطابقت داشت. جسمک کلیوی شامل گلومرول و کپسول بومن است و کپسول بومن گلومرول را می‌پوشاند. اندازه کپسول متنوع است. گلومرول‌ها از تعدادی مویرگ‌های منشعب شده به وجود آمده‌اند (Drummond and Davidson, 2016). مشاهدات میکروسکوپی جسمک کلیوی در کلیه گربه کوسه عربی نیز چنین نتایجی را نشان داد همچنین مشاهده شد که گلومرول یکپارچه و فاقد لوپ می‌باشد (شکل ۴). چنین ساختاری در اکثر ماهیان استخوانی مشاهده شده است (Charmi *et al.*, 2010).

Eslami و همکاران (۲۰۱۶) طی تحقیقاتی که بر کلیه ماهی صبیتی انجام دادند اعلام کردند که گلومرول‌ها یکپارچه و فاقد لوپ می‌باشند. Charmi و همکاران (۲۰۱۰)، پس از بررسی کلیه ماهی (*H. huso*) و قره برون (*A. persicus*)، اعلام کردند که ساختار جسمک کلیوی متشکل از گلومرول و کپسول بومن بوده و گلومرول متشکل از یک کلاف مویرگی بود که در فرورفتگی کپسول بومن قرار گرفته بود. به‌منظور حفظ تعادل آب و نمک، نفرون‌های کلیوی در اکثر ماهیان آب شیرین شامل شبکه گلومرولی، لوله پروکسیمال، لوله دیستال و مجاری جمع کننده است. گلومرول و لوله دیستال نقش بیشتری در دفع آب دارند (Beyenbach, 2003). برخلاف ماهیان آب شیرین، ماهیان دریایی با اتلاف آب و ورود ناخواسته نمک مواجه هستند. در این شرایط نقش شبکه گلومرولی و لوله دیستال که دفع آب می‌باشد کمرنگ می‌شود درنتیجه میزان فیلتراسیون گلومرولی در ماهیان دریایی بسیار پایین‌تر است (Charmi *et al.*, 2010). Eslami و همکاران (۲۰۱۶) طی پژوهشی که بر انواع کلیه ماهیان استخوانی و غضروفی انجام دادند گزارش کردند که کمترین تعداد لوله پروکسیمال مربوط به گربه کوسه لکه‌دار (*Chiloscyllium punctatum*) بود. افزایش لوله پروکسیمال به علت نقش این لوله در باز جذب می‌باشد. رقیق شدن ادرار در طول لوله‌های دیستال، سیستم جمع کننده و کیسه ادراری اتفاق می‌افتد. درنتیجه ماهیان آب شیرین لوله‌های دیستال و جمع‌کننده‌ی بزرگ‌تری نسبت به ماهی‌های دریایی دارند (Dantzler *et al.*, 1989). هم‌چنین افزایش در اندازه قطر لوله دیستال به دلیل افزایش در نفوذپذیری آب در لوله دیستال و افزایش در میزان فیلتراسیون کلیوی است (Wong and Woo, 2006). در پژوهش حاضر نتایج حاصل از بررسی‌های بافتی کلیه گربه کوسه عربی لوله‌های دیستال و پروکسیمال هم‌چنین لوله‌های جمع کننده مشاهده گردید. طی پژوهشی که Charmi و همکاران (۲۰۱۰)، بر روی ماهیان (*Hosu hosu* و *Acepenser persicus*)، انجام دادند اعلام نمودند که لوله‌های جمع‌کننده و لوله‌های دور (لوله‌های دیستال) دارای سلول‌های مکعبی با هسته بیضوی تا گرد و تقریباً میانی می‌باشند. در پژوهش حاضر که بر روی گربه کوسه عربی انجام شد چنین نتایجی حاصل شد. Roomiani و همکاران (۲۰۱۱)، در مطالعه بر هامور معمولی نتایج مشابهی را درباره لوله‌های نزدیک گزارش دادند که این لوله‌ها دو قطعه هستند و دارای بافت پوششی با سلول‌های مکعبی و هسته گرد و قاعده‌ای می‌باشند چنین نتایجی با بررسی و مطالعه بافت کلیه گربه کوسه عربی بر لوله ادراری نزدیک نیز به دست آمد. گربه کوسه عربی همانند دیگر گونه‌های کوسه دارای چهار آبشش کامل و یک آبشش ناقص در هر طرف بدن می‌باشد مطالعه میکروسکوپی حاصل از تصاویر به دست آمده آبشش گربه کوسه عربی نشان داده هر کمان آبشش از میله‌های جانبی غضروفی ساخته شده است و رشته‌های آبشش عمود بر کمان آبشش قرار دارند. لاملاها (تیغه‌های ثانویه)، عمود بر رشته‌های آبشش و در هر دو سطح آن مشاهده می‌شوند. Wilson و Laurent (۲۰۰۲)، بیشترین ویژگی‌های قابل‌توجه آبشش ماهیان الاسموبرانش را حضور دیواره

[Downloaded from jae.hormozgan.ac.ir on 2025-08-02]

[DOR: 20.1001.1.23222751.1397.8.1.10.2]

آبشش گزارش کردند. Takabe و همکاران (۲۰۱۲)، بخش پایه‌ای هر رشته آبششی را ناحیه غار مانند (Carenous region)، (CR) نامیدند و گزارش دادند که لاملا بر روی ناحیه لاملای رشته آبشش شکل گرفته است. ناحیه غار مانند شامل جسم غار مانند (Cavernous body)، (CB)، شبکه وریدی (Venous Web) و لایه اپی تلیال می‌باشد. فضای حایل میان نواحی غار مانند در رشته آبششی مجاور کانال می‌باشد. شبکه وریدی یک ساختار u شکل اطراف کانال آب را شکل می‌دهد.

Alimi و همکاران (۲۰۱۴)، اعلام کردند که آبشش گربه کوسه لکه‌دار (*C. punctatum*)، دارای ۳ نوع سلول غنی از Na^+,k^+_ATPase می‌باشد:

۱) سلول‌های MR (سلول‌های غنی از میتوکندری) غنی از Na^+/k^+_ ATPase بر روی رشته‌های آبششی و لاملا.

۲) سلول‌های منفرد غنی از Na^+/k^+_ ATPase بر روی دیواره آبشش (NRCs).

۳) NRCs کیسه‌ای که بر روی دیواره آبشش می‌باشند.

این محققین اعلام نمودند تجمعات سلولی کروی شکلی در سطح قاعده‌ای جانبی رشته‌های آبششی گربه کوسه لکه‌دار (*C. punctatum*)، قرار دارد و در واقع زمانی که آبشش در طول صفحه سهمی (برش جانبی آبشش) بررسی شود سلول‌های MR (سلول‌های غنی از میتوکندری) فراوانی روی رشته‌های آبشش و لاملا مشاهده می‌گردد. پیش‌ازاین نیز، محققین دیگری وجود سلول‌های غنی از میتوکندری را در آبشش سایر گونه‌های ماهیان غضروفی تأیید نموده بودند (Wilson and Laurent, 2002). در مطالعه حاضر نیز، وجود این سلول‌ها در قاعده تیغه‌های آبششی ماهی گربه کوسه عربی تأیید شد. Baldisserotto و همکاران (۲۰۰۷) گزارش دادندکه علیرغم وجود سلول‌های کلراید در الاسموبرانش‌ها، فعالیت $Na,^+k^+$_ ATPase، ۱۵-۱۰ برابر کمتر از ماهیان استخوانی می‌باشد.

در مجموع، با توجه به نتایج تحقیق حاضر به نظر می‌رسد که آبشش و کلیه در ماهی گربه کوسه عربی دارای ساختار بافتی مشابه ماهیان استخوانی می‌باشد، هرچند تفاوت‌هایی در بین گونه‌ها وجود دارد.

منابـع

Alimi, R., Savari, A., Movahedinia, A., Zakeri, M., Salamat, N. 2014. Histological study of gill in *Chiloscyllium punctatum* from the Persian Gulf. Journal of Marine Sciences and Technology. 14(1): 1-10.

Bahmani, M., Kazemi, R., Hallajian, E., Sharifpour, E., Amir, B.A. 2004. Histological investigation of gill, gonad, kidney, liver and digestive system of Persian sturgeon *(Acipenser persicus*). Final Report IFRO (Iranian Fisheries Research Organization) Ifro Publication. pp. 1-67.

Baldisserotto, B., Mancera, J.M., Kapoor, B.G. 2007. Fish osmoregulation. Science Publisher, Enfield, USA. 527 p.

Beyenbach, K.W. 2003. Kidney sans glomeruli. American Journal of Physiology. 286: 811- 827.

Charmi, A., Parto, P., Bahmani, M., Kazemi, R. 2010. Morphological and Histological Study of Kidney in Juvenile Great Sturgeon (*Huso huso*) and Persian Sturgeon (*Acipenser persicus*). American Eurasian Journal of Agriculture & Environmental Science. 7(5): 505-511.

Compagno, L.J.V. 2002. Sharks of the world: an annotated and illustrated eatalogue of shark species know to Date (volume 2), Rome: Food and Agriculture organization of the United Nations. pp. 167-168.

Dantzler, W.H., Brok, O.H., Writght, S.H. 1989. Brush-border TEA transport intact proximal tubules and isolated membrane vesicles. American Journal of Physiology-renal physiology. 256(2): F290-F297.

Drummond, I.A., Davidson, A.J. 2016. Zebrafish kidney development. In: Prescott, D.M. (ed.). Methods in Cell Biology. Elsevier. pp. 391-429.

[Downloaded from jae.hormozgan.ac.ir on 2025-08-02]

[DOR: 20.1001.1.23222751.1397.8.1.10.2]

Eslami, M., Movahedinia, A., Rounagh, M. 2016. Study of anatomical variety and tissue structure of kidney in som fish spicies from the north of the Persian Gulf. MSc thesis. Khorramshahr University of Marine Science and Technology. 112 p.

Hoar, W.S., Randall, D.J. 1983. The kidney. In: Fish Physiology. Vo1. 1. New York: Academic press. 239 p.

Morris, A.L. 2010. The relationship between water chemistry and goiter development in two species of Bamboo sharks, *Chiloscyllium* spp. University of Florida. 25 p.

Musick, J.A., Harbin, M.M., Compagno, L.J. 2004. Historical zoogeography of Selachii. CRC. Marine Biology. 33 p.

Roomiani, E., Abdi, R., Zolgharnein, H., Savari, A., Morovati, H. 2011. Immunolocalization and the effects of hypo and hyperosmotic conditions on Na/K ATPase enzyme in renal tubules of *Epinephelus coioides*. Journal of Cell and Tissue. 2(4): 407-414.

Saenphet, S., Thaworn, W., Saenphet, K. 2009. Histopathologgical alterations of the gills, liver, and kidneys (Bloch) Fish Living in Unused Libnite Mine, Lidistrict, Lamphun Province, Thailand. Southeast Asian Journal of Tropical Medicine and Public Health. 40(5): 1121-1126.

Takabe, S., Teranishi, K., Takaki, S., Kusakabe, M., Hirose, S., Kaneko, T. 2012. Morphological and functional characterization of a novel Na+/K+-ATPase-immunoreactive, follicle-like structure on the gill septum of Japanese banded houndshark, *Triakis scyllium*. Cell and Tissue Research. 348: 141-153.

Tang, CH., Wu, W.Y., Tsai, S.C., Yoshinaga, T. 2010. Elevated Na+/K+-ATPase responses and its potential role in triggering ion reabsorption in kidneys for homeostasis of marine euryhaline milkfish (*Chanos chanos*) when acclimated to hypotonic fresh water. Journal of Comparative Physiology. 180: 813-824.

Varsamos, S., Nebel, C., Charmantier, G. 2005. Ontogeny of osmoregulationin in fish: a comparative review. Biochemistry and Physiology. 141: 401-429.

Wong, M.K.S., Woo, N.Y.S. 2006. Rapid changes in renal morphometrics in silver sea bream *Sparus sarba* on exposure to different salinities. Journal of Fish Biology. 69: 770-782.

Wilson, J.M., Laurent, P. 2002. Fish gill morphology, Inside out. Journal of Experimental Zoology. 293: 192-213.

[Downloaded from jae.hormozgan.ac.ir on 2025-08-02]

[DOR: 20.1001.1.23222751.1397.8.1.10.2]